

© Ф.Р. Асфандияров, В.Ю. Старцев, А.Ю. Колмаков, 2018
УДК 616.6:616.995.122.22-07-08
DOI 10.21886/2308-6424-2018-6-3-5-11
ISSN 2308-6424

Возможности диагностики и лечения мочевого шистосоматоза в современных условиях

Ф.Р. Асфандияров¹, В.Ю. Старцев², А.Ю. Колмаков¹

¹ФГБОУ ВО «Астраханский государственный медицинский университет» МЗ РФ; Астрахань, Россия

²ФГБОУ ВО «Санкт-Петербургский государственный педиатрический медицинский университет»
МЗ РФ; Санкт-Петербург, Россия

Актуальность. Современные миграционные процессы способствуют распространению заболеваний из тропических стран на территорию Европы и приводят к угрозе появления «экзотических» паразитарных инфекций в нашей стране.

Цель исследования. Анализ результатов лечебно-диагностических мероприятий среди пациентов мочевого шистосоматозом (МШ).

Материалы и методы. Изучены результаты лечебно-диагностических мероприятий 181 пациента МШ, проживающих в провинции Бенгела республики Ангола. У 39 (21,5%) пациентов выявлен шистосомозный рак мочевого пузыря (ШРМП) и в дальнейшем были прооперированы. Мочеполовой шистосомоз диагностирован в 142 случаях (78,5%). Данные пациенты разделены на две группы. В I группу вошли пациенты с неосложнённым МШ (n=74), во II - пациенты у которых имелись гранулематозные пролиферативные воспалительные изменения мочевого пузыря (n=68).

Результаты. Комплексное обследование пациентов МШ (n=142) проводилось в амбулаторных условиях. Цитологическое исследование осадка мочи (ЦИОМ) подтвердило наличие шистосом у 38 (26,8%) пациентов. При ультразвуковой диагностике наличие специфических гранулём мочевого пузыря установлено у 28 (19,7%) больных, в 7 (4,9%) случаях обнаружен гидронефроз, кальцификация и утолщение стенки мочевого пузыря – в 10 (7%) и в 99 (69,7%) случаях, соответственно. При эндоскопическом исследовании гранулематозные изменения мочевого пузыря выявлены у 68 (47,9%) больных. Пациенты обеих групп получали антипаразитарную терапию препаратом «Празиквантел» в стандартной дозировке (40 мг/кг) в сочетании с пероральной антибактериальной терапией. В результате проведенной терапии у больных I группы (n=74) достигнуто купирование макрогематурии и дизурических расстройств. Во II группе (n=68), дополнительно, 35 (24,6%) пациентам выполнена трансуретральная резекция мочевого пузыря (ТУРМП). Из 33 (23,2%) больных II группы, получавших только антибактериальную и антипротозойную терапию, при контрольной цистоскопии выявлено отсутствие регресса гранулём в 7 (4,9%) случаях, в связи с чем, им выполнен ТУРМП.

Выводы. Всем больным МШ целесообразно выполнять комплексное обследование, включающее в себя ЦИОМ, ультразвуковое исследование и цистоскопию, позволяющую определить объём поражения мочевого пузыря и показания для выполнения ТУРМП. При осложнённом МШ консервативная терапия не всегда эффективна, что говорит о необходимости проведения контрольной цистоскопии после окончания лечения.

Ключевые слова: паразитарные заболевания; *Schistosoma mansoni*; урогенитальный шистосомоз; цитологическое исследование осадка мочи; цистоскопия; трансуретральная резекция мочевого пузыря

Раскрытие информации: Исследование не имело спонсорской поддержки. Авторы заявляют об отсутствии конфликта интересов.

Поступила в редакцию: 13.02.2018. **Принята к публикации:** 27.08.2018.

Автор для связи: Старцев Владимир Юрьевич; тел.: +7 (921) 942-79-40; e-mail: doc.urolog@gmail.com

Для цитирования: Асфандияров Ф.Р., Старцев В.Ю., Колмаков А.Ю. Возможности диагностики и лечения мочевого шистосоматоза в современных условиях. *Вестник урологии*. 2018;6(3):5-11. DOI: 10.21886/2308-6424-2017-6-3-5-11

The possibilities of diagnosis and treatment of urogenital schistosomiasis in current conditions

F.R. Asfandiyarov¹, V.Yu. Startsev², A.Yu. Kolmakov¹

¹Astrakhan State Medical University; Astrakhan, Russian Federation

²St. Petersburg State Pediatric Medical University; St. Petersburg, Russian Federation

Introduction. Globalization contributes to the increase in cases of “exotic” bacterial and parasitic infections importation from the countries of the tropical belt to the territory of our country and to European states.

Purpose of research. Study and analysis of data on the methods of diagnosis and treatment of urogenital schistosomiasis at the present stage

Materials and methods. The study includes an analysis of the examination and treatment results of 181 patients with urogenital schistosomiasis (US) living in the province of Benguela, Republic of Angola. In 39 (21,5%) cases are revealed schistosomal bladder cancer. All patients with schistosomal bladder cancer (SBC) were operated. 142 patients (78.5%) were divided into two groups. Group I (n = 74) consisted of patients with uncomplicated MS, into group II (n = 68) patients had granulomatous proliferative inflammatory changes in the bladder.

Results. Patients with US (n = 142) were examined on an outpatient basis. Cytological examination of urine sediment (CEUS) showed that eggs of schistosomes were detected in 38 (26.8%) patients. Ultrasound showed specific granulomatous changes in the mucous membrane of the urinary bladder in 28 (19.7%) patients. In 7 (4.9%) cases it showed hydronephrosis, calcification. Bladder wall thickening were detected in 10 (7%) and 99 (69.7%) cases, respectively. Endoscopic examination showed the presence of granulomatous changes in the bladder in 68 (47.9%) patients. Patients of group I (n = 74) received «Praziquantel» in combination with oral antibiotic therapy, which resulted in the relief of macrohematuria and urination disorders. All patients of group II (n = 68) also underwent antibacterial and antiprotozoal therapy. In addition, 35 (24.6%) patients underwent transurethral resection of the bladder (TURB). The results of control observations showed the restoration of bladder mucous layer. Of the 33 (23.2%) patients in Group II who received only antibacterial and antiprotozoal therapy, granulomatous changes persisted in 7 (4.9%) patients. In connection with this, TURB was performed for these patients. Subsequent control studies showed regression of the formations in this group of patients

Conclusions. CEUS and ultrasound are not sufficient for diagnosis of US. Cystoscopy is suitable for all patients with MS. It allows to estimate the volume of the bladder lesion, and to determine the indications for performing TURP in addition to the use of antiparasitic and antibacterial therapy.

Key words: parasitic diseases; *Schistosoma mansoni*; urogenital schistosomiasis; cytological examination of urine sediment; cystoscopy; transurethral resection of the bladder.

Disclosure: The study did not have sponsorship. The authors have declared no conflicts of interest.

Received: 13.02.2018. **Accepted:** 27.08.2018.

For correspondence: Vladimir Yu. Startsev; tel.: +7 (921) 942-79-40; e-mail: doc.urolog@gmail.com

For citation: Asfandiayrov F.R., Startsev V.Yu., Kolmakov A.Yu. The possibilities of diagnosis and treatment of urogenital schistosomiasis in current conditions. *Urology Herald*. 2018;6(3):5-11. (In Russ.). DOI:10.21886/2306-6424-2018-6-3-5-11

Введение

Шистосомоз – паразитарное заболевание, занимающее по распространённости второе место в мире после малярии. Около 95% случаев инфицирования вызваны *Schistosoma haematobium*, основным известным возбудителем мочевого шистосомоза (МШ), и *Schistosoma mansoni* [1]. Согласно данным ВОЗ в 2016 году профилактическое лечение шистосомоза проводилось лишь 88 млн. человек из 206,5 млн. инфицированных. Группы населения с высоким и средним риском инфицирования шистосомозом проживают в 52 странах, 92% людей, нуждающихся в лечении, живут в Африке [2]. По свидетельству Брико Н. И. и Покровского В.И. [3] глобализация меняет существо эпидемического процесса, влияет на все его составные элементы, в ряде случаев существенно ускоряя появление и распространение инфекционных болезней. Данное обстоятельство способствует распространению «экзотических» инфекций из стран тропического пояса на территорию нашей страны и страны Европы [4-6].

Рядом исследователей описаны спорадические случаи МШ на территории Российской Федерации, а также источники инфицирования данным заболеванием [7, 8].

Инфицирование *S. Haematobium*, возбудителя МШ, происходит при использовании инфицированной воды в хозяйственных целях. Попадая в кровеносную систему, шистосома проникает в органы малого таза, откладывая яйца в подслизистом слое мочевого пузыря либо половых органах. Под воздействием сокращения гладкой мускулатуры часть яиц выделяется в просвет мочевого пузыря, а затем в окружающую среду. Оставшиеся яйца вызывают тканевое асептическое воспаление, что в свою очередь, приводит к образованию специфических гранулём за счёт механизма активной пролиферации иммунокомпетентных клеток [9].

Формирование гранулём претерпевает ряд фаз. В ранней фазе в поражённых шистосомами участках преобладают воспалительные процессы. Клетки гранулём активно секретирует хемокины, цитокины и другие противовоспалительные медиаторы, посте-

пенно переходя в фазу паренхиматозно – мезенхимальной трансформации клеток, с преобладанием элементов фиброза с отложением кальция в гранулёмах [10].

Описанные процессы способствуют возникновению ряда типичных для МШ урологических осложнений, таких как: кальцификация стенки мочевого пузыря, специфические гранулёмы, плоскоклеточной метаплазии (ПМ), что в свою очередь может приводить к развитию контрактуры шейки мочевого пузыря, стриктурам мочеточников, уменьшению объёма мочевого пузыря. Дальнейшее развитие осложнений МШ может стать причиной смертельного исхода в результате нарастающей почечной недостаточности вследствие восходящего инфицирования верхних мочевыводящих путей и развития гидронефроза [11]. Мочеполовой шистосомоз часто сопровождается хронической бактериальной суперинфекцией, способствующей плоскоклеточной трансформации клеток уротелия [12]. Наиболее неблагоприятным осложнением МШ, непосредственно влияющим на число случаев смерти, является рак мочевого пузыря (РМП). Международным агентством по изучению рака (МАИР) *S. haematobium* признана биологическим агентом, входящим в группу биологических канцерогенов [1].

Нами изучены и проанализированы данные о диагностике и лечении МШ и его осложнений среди жителей провинции Бенгела (республика Ангола), проживающих в нескольких эндемичных регионах МШ.

Материалы и методы

Анализируются результаты наблюдения 181 больного провинции Бенгела (республика Ангола), впервые обратившихся с жалобами на примесь крови в моче, с 2009 по 2010 гг.

Всем больным МШ выполнялось комплексное исследование, включавшее в себя: цитологическое исследование осадка мочи (ЦИОМ), ультразвуковое исследование почек и малого таза (УЗИ), и эндоскопическую диагностику (цистоскопия, или ЦС). В результате проведённых мероприятий всем пациентам установлен диагноз: «Мочеполовой шистосомоз»: в 142 (78,5%) случаях подтверждён МШ, у 39 (21,5%) пациентов выявлен шистосомный РМП (шРМП). Все пациенты шРМП были оперированы в урологическом отделении регионального госпиталя. Характеристики больных макрогематурией представлены в таблице 1.

Как следует из таблицы 1, основной контингент пациентов МШ составили жители сельской местности, трудоспособного возраста 25-27 лет, с незначитель-

Таблица 1. Характеристики пациентов с макрогематурией, находившихся под наблюдением с 2009–2010 гг.
Table 1. Characteristics of patients with macrohematuria, who were under observation from 2009–2010.

Характеристики пациентов <i>Characteristics of patients</i>	Число больных, абс. <i>Number of patients, absolute values</i>
Средний возраст, лет/ <i>Average age, years:</i>	29,3
-мужчины/ <i>men</i>	27,2
-женщины/ <i>woman</i>	31,4
Пол/ <i>Sex:</i>	
-мужской/ <i>male</i>	108
-женский/ <i>female</i>	73
Продолжительность макрогематурии (мес.) <i>The duration of the macrohematuria (month):</i>	147
-3-6	33
-6-12	1
-12-18	-
->18	-
Расовая принадлежность/ <i>Race:</i>	
- негроидная раса/ <i>Negroid</i>	181
- белая раса/ <i>White</i>	-
Место проживания/ <i>Place of residence:</i>	
- город/ <i>city</i>	23
- сельская местность/ <i>countryside</i>	158
Распространённость поражения слизистой оболочки*: <i>Prevalence of mucosal lesions*:</i>	107
- единичные участки (<2 см)/ <i>single sites (<2 cm)</i>	35
- множественные участки (>2 см)/ <i>multiple sites (>2 cm)</i>	

Примечания: * – участки слизистой оболочки мочевого пузыря с пролиферативными воспалительными изменениями у больных с МШ.

Comments: * – bladder mucosa sites with proliferative inflammatory changes in patients with schistosomiasis

ным преобладанием мужчин. У наибольшего количества пациентов продолжительность макрогематурии составляла от 3 до 6 месяцев, а изменения уротелия характеризовались участками, не превышающими 2 см.

Результаты исследования

Комплексное обследование пациентов МШ (n=142) проводилось в амбулаторных условиях. Цитологическое исследование осадка мочи (ЦИОМ) подтвердило наличие шистосом у 38 (26,8%) пациентов. При проведении УЗИ органов малого таза наличие специфических гранулём слизистой оболочки мочевого пузыря установлено у 28 (19,7%) больных, в 7 (4,9%) случаях обнаружен гидронефроз, а кальцификация и утолщение стенки мочевого пузыря – в 10 (7%) и в 99 (69,7%) случаях, соответственно. При эндоскопическом исследовании гранулематозные изменения мочевого пузыря выявлены у 68 (47,9%) больных. Результаты выполнения диагностических мероприятий отражены в таблице 2.

Как следует из результатов наблюдений, стандартный и наиболее распространённый метод верификации МШ методом ЦИОМ не всегда позволяет подтвердить наличие у больного данного заболевания. Ультразвуковой метод позволяет выявить наиболее типичные признаки МШ, такие, как утолщение и кальцификацию стенки мочевого пузыря, наличие гранулематозных изменений уротелия. Тем не менее,

диагностика небольших <2 см гранулематозных образований может быть затруднительна, что говорит о необходимости выполнения ЦС всем больным МШ, при необходимости дополняемой «холодной» или трансуретральной биопсией с последующим гистологическим исследованием. При выполнении ЦС у 33 (23,2%) пациентов были обнаружены «песчаные участки» и специфические гранулёмы слизистой оболочки мочевого пузыря <2 см, крупные гранулематозные изменения размерами свыше 2 см верифицированы у 35 (24,6%) пациентов. ПМ была выявлена у большинства пациентов в 101 (71,1) случаях.

Типичную картину гранулематозных изменений слизистой оболочки мочевого пузыря при МШ иллюстрирует клинический случай (рис. 1) пациента П., 10 лет (мальчик), оперированного в связи с профузной макрогематурией, анемией II степени, ранее получавшего препарат «Празиквантел».

Все пациенты МШ распределены в две группы с учётом планируемой тактики лечения и дальнейшего динамического наблюдения. В I группу вошли 74 (52,1%) пациента с неосложнённым МШ, у которых отсутствовали выраженные пролиферативные образования мочевого пузыря и верхних мочевых путей по данным УЗИ, а при ЦС выявлялись специфические для МШ «песчаные участки» уротелия. Во II группу отнесены больные МШ с гранулематозными пролиферативными воспалительными изменениями (n=68; 47,9%), либо при сочетании этих изменений с гидронефрозом (n=7; 4,9%).

Таблица 2. Итоги диагностических мероприятий у больных с МШ
Table 2. Results of diagnostic measures in patients with schistosomiasis

Вид исследования <i>Type of research</i>	Показатель <i>Index</i>	Число больных (%) с учетом периода наблюдения <i>Number of patients (%) taking into account the observation period</i> n=142
ЦИОМ	Число позитивных ответов <i>Number of positive responses</i>	38 (26,8)
<i>Cytological investigation of urine's sediment</i>	Гранулематозные изменения <i>Granulomatous changes</i>	28 (19,7)
УЗИ <i>Ultrasound</i>	Гидронефроз <i>Hydronephrosis</i>	7 (4,9)
	Кальцификация стенки <i>Wall calcification</i>	10 (7)
	Утолщение стенки <i>Increase in wall thickness</i>	99 (69,7)
ЦС <i>Cystoscopy</i>	ПМ <i>Squamous cell Metaplasia</i>	101 (71,1)
	«Песчаные участки» <i>"Sand areas"</i>	142 (100)
	Пролиферативные изменения (<2 см) <i>Proliferative changes (<2 cm)</i>	33 (23,2)
	Пролиферативные изменения (>2 см) <i>Proliferative changes (>2 cm)</i>	35 (24,6)

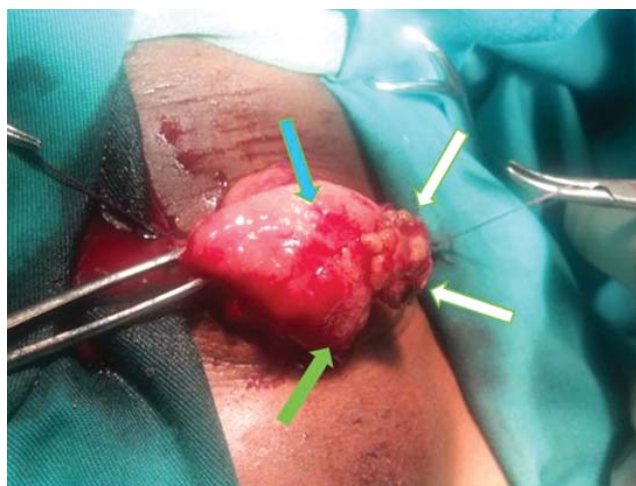


Рисунок 1. Интраоперационная макроскопическая картина шистосомной опухоли мочевого пузыря, у пациента П., 10 лет. Видны геморрагические участки слизистой оболочки мочевого пузыря, обусловленные острым шистосомным воспалением (обозначено синей стрелкой), гранулематозные образования (белые стрелки) и участки плоскоклеточной метаплазии (зелёная стрелка). В просвете органа опухолевидное образование, более 1 см в диаметре, на фоне неизменённой слизистой оболочки.

Figure 1. Intraoperative macroscopic picture of urinary bladder schistosomal tumor in patient P., 10 years old.

The figure shows hemorrhagic sites of urinary bladder mucous membrane caused by acute schistosomal inflammation (indicated by a blue arrow), granulomatous formations (white arrows) and areas of squamous cell metaplasia (green arrow). Tumor-like formation more than 1 cm in diameter in the urinary bladder lumen on the unchanged mucosa background.

Обследование и лечение больных I, II категорий оказывалось в дневном стационаре (ДС), развёрнутом на базе регионального госпиталя с входящим в его состав урологическим отделением. Подготовка больных к ЦС осуществлялась с учётом возможного проведения трансуретральной резекции мочевого пузыря (ТУРМП).

Для выработки единых показаний к выполнению ТУРМП использовали рекомендации Европейской Ассоциации Урологов (EAU), согласно которым операция допустима в случаях:

1. Эндовезикальных пролиферативных воспалительных образований.
2. Язвенных образований (допускается выполнение коагуляции и биопсии).
3. Опухолевых образований (без сквозной перфорации стенки мочевого пузыря, в случаях планируемой радикальной цистэктомии).
4. «Песчаных пятен» уротелия (могут быть подвёрнуты только биопсии) [13].

Пациенты I группы (n=74) получали празиквантел в стандартной дозировке (40 мг/кг) в сочетании с пероральной антибактериальной терапией, в результате которой достигнут положительный клинический эффект: купирование макрогематурии и дизурических расстройств. Контрольные ЦС выполняли в этой серии исследований 46 (32,4%) пациентам в среднем через $14 \pm 1,2$ дней после окончания лечения и показали полную регрессию патологических изменений слизистого слоя мочевого пузыря.

Во II группе (n=68) 35 (24,6%) пациентам, у которых по данным ЦС выявлены гранулёмы >2 см в диаметре, сливного либо множественного характера, выполнена ТУРМП, сочетавшаяся с эндоскопическим рассечени-

ем устья мочеточника в 4 (2,8%) случаях. Всем больным проводилась терапия препаратом празиквантел (40 мг/кг) до операции, и антибактериальная терапия в течение 7 дней антибактериальными препаратами фторхинолонового ряда. Контрольные исследования в этой группе включали в себя ЦИОМ с тестом на МШ, УЗИ мочевого пузыря и почек. Повторную ЦС выполняли в среднем через $35 \pm 2,5$ дней. Результаты контрольных наблюдений показали восстановление нормальной структуры слизистого слоя мочевого пузыря у всех больных после ТУРМП, умеренный гидронефроз сохранялся у 1 (0,7%) пациента. Из 33 (23,2%) больных, получавших только антибактериальную и антипротозойную терапию, гранулёмы сохранялись у 7 (4,9%) пациентов, в связи с чем, выполнен ТУРМП, контрольные исследования этим больным осуществлялись в том же режиме, с результатом в виде полной регрессии образований.

Средняя продолжительность пребывания в стационаре ДС составила $2,3 \pm 1,1$ дня. При проведении эндоскопического лечения осложнений не зафиксировано. По окончании лечения обязательным было проведение беседы с больным о профилактике развития МШ.

Обсуждение

Наиболее доступный лабораторный тест мочи на шистосомоз, а также УЗИ не всегда позволяет верифицировать данное заболевание. Применение комплексного подхода, включающего в себя взаимодополняющие методы исследования, такие как ЦИОМ, УЗИ, ЦС и, по показаниям, ТУР мочевого пузыря, с последующим гистологическим исследованием позво-

ляют добиться наиболее полной картины поражения мочевого пузыря при МШ, а также оценить состояние верхних мочевых путей. Как показало данное исследование, в ряде случаев консервативная терапия не приводит к полному регрессу гранулематозных изменений. По свидетельству Gentile J.M., значительные морфологические изменения стенки мочевого пузыря при осложнённом МШ приводят к нарушению пассажа мочи, что обуславливает дополнительный канцерогенный риск в плане возникновения шРМП [14]. Таким образом, активная хирургическая тактика оправдана при крупных гранулематозных образованиях и, вероятно, способна снизить канцерогенный риск у данного контингента больных. Применение эндоскопической аппаратуры даёт возможность выполнять этот вид вмешательства с минимальным количеством осложнений. Динамическое наблюдение за пациентами МШ позволяет оценить результаты лечения на любом этапе и применить малоинвазивные хирургические

методики при неэффективности консервативной терапии. Мы считаем проведение контрольной ЦС у больных при неосложнённом МШ нецелесообразным, при условии правильного выполнения инициальной ЦС, адекватных показаний к консервативному лечению и адекватной терапии пациента.

Выводы

Обследование пациентов МШ с использованием комплекса указанных диагностических методов позволяет наиболее полно оценить объём патологических изменений в стенке мочевого пузыря, что даёт возможность выбора хирургического метода лечения, дополняющего антипаразитарную и антибактериальную терапию. Эндоскопические методы диагностики на основе выработанных показаний целесообразно выполнять всем больным МШ и при необходимости должны дополняться биопсией поражённых участков.

ЛИТЕРАТУРА

1. International Agency for Research on Cancer. Schistosomes, liver flukes and Helicobacter pylori. *IARC Monogr. Eval. Carcinog. Risks Hum.* 1994;61:45-100.
2. World Health Organization. Fact sheet N.115: Schistosomiasis. Электронный ресурс. WHO. Электрон, текстовые дан. – Режим доступа: <http://www.who.int/mediacentre/factsheets/fs115/en/>. Accessed October 2017
3. Брико Н.И., Покровский В.И. Глобализация и эпидемический процесс. *Эпидемиология и инфекционные болезни.* 2010;4:6.
4. Maestro MA, Gonzalez ER, Garcia PD et al. Bladder schistosomiasis: case report and bibliographic review. *Arch. Esp. Urol.* 2010;63(7):554-558. PMID: 20945592
5. Boissier J, Grech-Angelini S, Webster BL et al. Outbreak of urogenital schistosomiasis in Corsica (France): an epidemiological case study. *Lancet Infect. Dis.* 2016;16(8):971-979. DOI: 10.1016/S1473-3099(16)00175-4
6. Бронштейн А.М., Малышев Н.А., Жаров С.Н. Острый мочеполовой шистосомоз у туриста, посетившего Уганду и Кению: описание случая и обзор литературы. *Эпидемиология и инфекционные болезни.* 2012;5:47-50.
7. Катаханова Л.Л., Савин В.А., Исаева Я.В., Болотская Т.Г. Случай мочеполовой шистосомоза у ребенка 10 лет. *Вестник Сургуты.* 2013;1(15):59-61.
8. Шахулина Л.Р., Валшин Д. А., Хунафина Д.Х., Галиева А.Т. Мочеполовой шистосомоз, клинический случай. *Инфекционные болезни.* 2017;15(1):317.
9. Brito de PA, Kazura JW, Mahmoud AA. Host granulomatous response in Schistosomiasis mansoni Antibody and cell-mediated damage of parasite eggs in vitro. *J. Clin. Invest.* 1984;74(5):1715–1723. DOI: 10.1172/JCI111589
10. Savioli L, Renganathan E, Montresor A et al. Division of control of Tropical Diseases, Schistomiasis and Intestinal Parasites unit, World Health Organization. Control of schistosomiasis—a global picture. *Parasitol. Today.* 1997;13:444–448
11. Alwan MH, Al-Shukri S, Lafi MO. Bilharzial Anuria. *Bahrain Medical Bulletin.* 1984;6(3):78-80.
12. Shokeir AA. Squamous cell carcinoma of the bladder: pathology, diagnosis and treatment. *BJU Int.* 2004;93:216–220. PMID: 14690486
13. Bichler KH, Savatovsky I, Members of the Urinary Tract Infection (UTI) Working Group of the Guidelines Office of the European Association of Urology (EAU): Naber KG, Bishop MC, Bjerklund-Johansen TE, Botto H, Cek M, Grabe M, Lobel

REFERENCES

1. International Agency for Research on Cancer. Schistosomes, liver flukes and Helicobacter pylori. *IARC Monogr. Eval. Carcinog. Risks Hum.* 1994;61:45-100.
2. World Health Organization. Fact sheet N.115: Schistosomiasis. Электронный ресурс. WHO. Электрон, текстовые дан. – Режим доступа: <http://www.who.int/mediacentre/factsheets/fs115/en/>. Accessed October 2017
3. Briko NI, Pokrovsky VI. Globalization and the epidemic process. *Epidemiologiya i infeksionnye bolezni [Epidemiology and Infectious Diseases].* 2010;4:6. (In Russ.)
4. Maestro MA, Gonzalez ER, Garcia PD et al. Bladder schistosomiasis: case report and bibliographic review. *Arch. Esp. Urol.* 2010;63(7):554-558. PMID: 20945592
5. Boissier J, Grech-Angelini S, Webster BL. et al. Outbreak of urogenital schistosomiasis in Corsica (France): an epidemiological case study. *Lancet Infect. Dis.* 2016;16(8):971-979. DOI: 10.1016/S1473-3099(16)00175-4
6. Bronshtein AM, Malyshev NA, Zharov SN Acute urogenital schistosomiasis in a tourist who visited Uganda and Kenya: case description and literature review. *Epidemiologiya i infeksionnye bolezni [Epidemiology and Infectious Diseases].* 2012;5: 47-50. (In Russ.)
7. Katakhanova LL, Savin VA, Isaeva YaV, Bolotskaya TG. The case of urinary schistosomiasis in a child of 10 years. *Vestnik Surguta [Bulletin of Surgut].* 2013;1(15):59-61. (In Russ.)
8. Shakhulina LR, Valshin DA, Khunafina DKH, Galieva AT Genitourinary schistosomiasis, a clinical case. *Infeksionnye bolezni [Infectious diseases].* 2017, 15 (1): 317. (In Russ.)
9. Brito de PA, Kazura JW, Mahmoud AA. Host granulomatous response in Schistosomiasis mansoni Antibody and cell-mediated damage of parasite eggs in vitro. *J. Clin. Invest.* 1984;74(5):1715–1723. DOI: 10.1172/JCI111589
10. Savioli L, Renganathan E, Montresor A, et al. Division of control of Tropical Diseases, Schistomiasis and Intestinal Parasites unit, World Health Organization. Control of schistosomiasis—a global picture. *Parasitol. Today.* 1997;13:444–448
11. Alwan MH, Al-Shukri S, Lafi MO. Bilharzial Anuria. *Bahrain Medical Bulletin.* 1984;6(3):78-80.
12. Shokeir AA. Squamous cell carcinoma of the bladder: pathology, diagnosis and treatment. *BJU Int.* 2004;93:216–220. PMID: 14690486
13. Bichler KH, Savatovsky I, Members of the Urinary Tract Infection (UTI) Working Group of the Guidelines Office of the European Association of Urology (EAU): Naber KG, Bishop

B, Redorta JP, Tenke P. EAU Guidelines for the Management of Urogenital Schistosomiasis. *Eur Urol.* 2006. 49(6):998-1003. DOI: 10.1016/j.eururo.2006.02.022

14. Gentile JM. Schistosome related cancers: a possible role for genotoxins. *Environ. Mutagen.* 1985;7:775–785. DOI: 10.1002/em.2860070514

MC, Bjerklund-Johansen TE, Botto H, Cek M, Grabe M, Lobel B, Redorta JP, Tenke P. EAU Guidelines for the Management of Urogenital Schistosomiasis. *Eur Urol.* 2006. 49(6):998-1003. DOI: 10.1016/j.eururo.2006.02.022

14. Gentile JM. Schistosome related cancers: a possible role for genotoxins. *Environ. Mutagen.* 1985;7:775–785. DOI: 10.1002/em.2860070514

Сведения об авторах

Асфандияров Фаик Растямович – д.м.н., доцент; заведующий кафедрой урологии ФГБОУ ВО «Астраханский государственный медицинский университет» Минздрава России
ORCID iD 0000-0003-4324-4139
e-mail: drfa@rambler.ru

Старцев Владимир Юрьевич – д.м.н., профессор; профессор кафедры онкологии, детской онкологии и лучевой терапии ФГБОУ ВО «Санкт-Петербургский государственный педиатрический медицинский университет» Минздрава России

ORCID iD 0000-0003-1243-743X
e-mail: doc.urolog@gmail.com

Колмаков Антон Юрьевич – аспирант кафедры урологии ФГБОУ ВО «Астраханский государственный медицинский университет» Минздрава России
ORCID iD 0000-0003-1954-0739
e-mail: antonkol_030275@mail.ru

Information about the authors

Faik R. Asfandiyarov – M.D., Ph.D. (M), Associate Professor (Docent); Head of the Department of Urology, Astrakhan State Medical University
ORCID iD 0000-0003-4324-4139
e-mail: drfa@rambler.ru

Vladimir Yu. Startsev – M.D., Ph.D. (M), Full Professor; Professor of the Department of Oncology, Child Oncology and Radiation Therapy, St. Petersburg State Pediatric Medical University
ORCID iD 0000-0003-1243-743X
e-mail: doc.urolog@gmail.com

Anton Yu. Kolmakov – Post-graduate Student of the Department of Urology, Astrakhan State Medical University
ORCID iD 0000-0003-1954-0739
e-mail: antonkol_030275@mail.ru