

© Коллектив авторов, 2021

УДК 616.67-003.7-089.879

DOI 10.21886/2308-6424-2021-9-2-92-99

ISSN 2308-6424



Опыт применения перкутанной антеградной литотрипсии при камнях проксимального отдела мочеточника

Сергей В. Попов^{1,3}, Руслан Г. Гусейнов¹, Нариман К. Гаджиев², Алексей В. Давыдов¹,
Владимир М. Обидняк², Ринат С. Бархитдинов¹, Виталий В. Перепелица¹

¹ СПб ГБУЗ «Клиническая больница Святителя Луки»
194044, Россия, г. Санкт-Петербург, ул. Чугунная, д. 46

² ФГБОУ ВО «Первый Санкт-Петербургский государственный медицинский университет
имени академика И.П. Павлова» Минздрава России
197022, Россия, г. Санкт-Петербург, ул. Льва Толстого, д. 6–8

³ ФГБВОУ ВО «Военно-медицинская академия имени С.М. Кирова» МО РФ
194044, Россия, Санкт-Петербург, ул. Академика Лбедева, д. 6

Введение. В настоящее время в лечении больных с конкрементами мочеточника применяется большое число методик: дистанционная литотрипсия, трансуретральная контактная уретеролитотрипсия, лапароскопическая и ретроперитонеоскопическая уретеролитотомии.

Цель исследования. Оценить эффективность перкутанной антеградной литотрипсии в лечении пациентов с конкрементами проксимального отдела мочеточника в сравнении с трансуретральной контактной уретеролитотрипсией.

Материалы и методы. Выполнено лечение 28 пациентов с конкрементами проксимального отдела мочеточника, которым произведена перкутанная антеградная уретеролитотрипсия, и 27 пациентов контрольной группы, которой проведена трансуретральная контактная уретеролитотрипсия. Все пациенты, включённые в исследование, прошли стандартное предоперационное обследование: общий анализ крови и мочи, бактериологический посев мочи, биохимические тесты и компьютерную томографию. У пациентов основной группы для проведения перкутанной антеградной литотрипсии использовался видеоуретерореноскоп OLYMPUS URF-V3 8.4 Ch (Olympus Europa SE & Co. KG., Германия). Литотрипсию выполняли с помощью тулиевого лазера. Результаты исследования подвергали статистической обработке. Количественные переменные описывали с использованием среднего арифметического значения (M) и стандартного отклонения от среднего арифметического значения (δ). Качественные переменные оценивали абсолютными и относительными частотами (процентами). Данные считались достоверными при значениях p-value < 0,05.

Результаты. Среднее время оперативного вмешательства у пациентов основной группы от момента установки мочеточникового катетера составило 47 ± 12 минут, при доступе без предварительной катетеризации почки: 28 ± 4 минут. Среднее время хирургического вмешательства у пациентов группы контроля: $42.0 \pm 10,7$ минут. Представленные данные свидетельствуют о достоверно ($p < 0,05$) большем числе случаев полного удаления конкрементов среди пациентов основной группы по сравнению с больными контрольной группы (74,0%).

Заключение. Перкутанная антеградная уретеролитотрипсия является преимущественным методом выбора при лечении больных с крупными конкрементами проксимального отдела мочеточника, которым невозможно проведение контактной и дистанционной уретеролитотрипсии с высоким уровнем достижения полного освобождения от конкрементов и минимальным числом осложнений.

Ключевые слова: мочекаменная болезнь; трансуретральная контактная уретеролитотрипсия; перкутанная антеградная уретеролитотрипсия; дистанционная литотрипсия

Финансирование. Исследование не имело спонсорской поддержки. **Конфликт интересов.** Авторы заявляют об отсутствии конфликта интересов.

Вклад авторов: Сергей В. Попов, Руслан Г. Гусейнов, Нариман К. Гаджиев – разработка дизайна исследования, анализ полученных данных; Алексей В. Давыдов, Владимир М. Обидняк, Ринат С. Бархитдинов – получение данных для анализа, анализ полученных данных, написание текста рукописи; Виталий В. Перепелица – обзор публикаций по теме статьи.

Поступила в редакцию: 18.12.2020. Принята к публикации: 13.04.2021. Опубликовано: 26.06.2021.

Автор для связи: Руслан Гусейнови Гусейнов; тел.: +7 (931) 229-29-53; e-mail: rusfa@yandex.ru

Для цитирования: Попов С.В., Гусейнов Р.Г., Гаджиев Н.К., Давыдов А.В., Обидняк В.М., Бархитдинов Р.С., Перепелица В.В. Опыт применения перкутанной антеградной литотрипсии при камнях проксимального отдела мочеточника. Вестник урологии. 2021;9(2):92-99. DOI: 10.21886/2308-6424-2021-9-2-92-99

Percutaneous antegrade ureterolithotripsy for proximal ureteral stones: overview own experience use

Sergey V. Popov^{1,3}, Ruslan G. Guseinov¹, Nariman K. Gadjiev², Aleksey V. Davydov¹,
Vladimir M. Obidnyak², Rinat S. Barhitdinov¹, Vitaliy V. Perepelitsa¹

¹ St. Luke Clinical Hospital

194044, Russian Federation, St. Petersburg, 46 Chugunnaya st.

² Pavlov First St. Petersburg State Medical University

197022, Russian Federation, St. Petersburg, 6-8 Lev Tolstoy st.

³ S.M. Kirov Military Medical Academy

194044, Russian Federation, St. Petersburg, 37A Academician Lebedev st.

Introduction. Currently, a large number of techniques are used in the treatment of patients with ureteral stones: extracorporeal shock-wave lithotripsy (ESWL), retrograde ureterolithotripsy (RULT), laparoscopic and retro-peritoneoscopic ureterolithotomy.

Purpose of the study. To evaluate the possibilities and effectiveness of percutaneous antegrade ureterolithotripsy in the treatment of patients with proximal ureteral stones in comparison with transurethral contact ureterolithotripsy.

Materials and methods. Twenty-eight patients with urolithiasis were treated, who underwent percutaneous antegrade ureterolithotripsy (PAULT) and 27 patients of the control group, who underwent RULT. All patients included in the study underwent a standard preoperative examination: complete blood count and urine analysis, bacteriological urine culture, biochemical tests, and X-ray research methods. Plain urography, renal ultrasound, computed tomography were used as imaging methods. The OLYMPUS URF-V3 8.4 Ch (Olympus Europa SE & Co. KG., Germany) video uretero-roscope was used for PAULT in patients of the main group; lithotripsy was performed using thulium laser. The results of the study were subjected to statistical processing in order to determine the statistical significance of the differences between the data obtained. Quantitative variables were described using the arithmetic mean (M) and standard deviation (δ). Qualitative variables were estimated by absolute and relative frequencies (percentages). The data were considered reliable at p values < 0.05.

Results. The average time of surgical intervention in patients of the main group from the moment of placement of the ureteral catheter was 47 ± 12 min, with access without preliminary renal catheterization: 28 ± 4 min. Average time of surgical intervention in patients of the control group: 42.0 ± 10.7 minutes. The presented data indicate a significant ($p < 0.05$) greater cases' number of complete stone removal among patients of the main group compared with patients in the control group (74.0%).

Conclusion. PAULT is preferred among choice treatment methods for patients with proximal ureteral large stones, for whom RULT and ESWL cannot be performed with a high level of "stone-free" rate and a minimum number of complications.

Keywords: urolithiasis; retrograde ureterolithotripsy; percutaneous antegrade ureterolithotripsy; extracorporeal shock-wave lithotripsy

Financing. The study was not sponsored. **Conflict of interest.** The authors declare no conflicts of interest.

Authors' contributions: Sergey V. Popov, Ruslan G. Guseinov, Nariman K. Gadjiev – study design development, analyzing the data obtained; Alexey V. Davydov, Vladimir M. Obidnyak, Rinat S. Barhitdinov – obtaining data for analysis, analyzing the data obtained, writing the manuscript's text; Vitaliy V. Perepelitsa – a review of publications on the topic of the article.

Received: 18.02.2020. **Accepted:** 13.04.2021. **Published:** 26.06.2021.

Corresponding author: Ruslan Guseynovich Guseynov; tel.: +7 (931) 229-29-53; e-mail: rusfa@yandex.ru

For citation: Popov S.V., Guseinov R.G., Gadjiev N.K., Davydov A.V., Obidnyak V.M., Barhitdinov R.S., Perepelitsa V.V. Percutaneous antegrade ureterolithotripsy for proximal ureteral stones: overview own experience use. Vestn. Urol. 2021;9(2):92-99. (In Russ.). DOI: 10.21886/2308-6424-2021-9-2-92-99

Введение

Проблема мочекаменной болезни (МКБ) сохраняет свою актуальность во всем мире в связи с продолжающимся ростом заболевания, который ежегодно составляет 0,5–5,3% [1, 2]. В Российской Федерации число больных МКБ увеличилось на 17,3% за последнее десятилетие [3]. У 70% больных МКБ диагностируется в возрасте 30–60 лет, преимущественно у мужчин [4, 5]. Предметом обсуждения остаётся вопрос метода выбора оперативного лечения МКБ [6, 7, 8, 9, 10]. На сегодняшний день, для лечения больных с конкрементами мочеточника применяется большое число методик: дистанционная литотрипсия (ДЛТ), трансуретральная контактная уретеролитотрипсия (КУЛТ), лапароскопическая и ретроперитонеоскопические уретеролитотомии [11].

За последнее десятилетие КУЛТ была определена как малоинвазивный метод лечения камней мочеточника [11]. Появление новых эндоскопических инструментов (уретероскопы с малым диаметром рабочей части, гибкие уретеронефроскопы), лазерных технологии вывело КУЛТ в метод первого выбора при лечении камней мочеточника. Использование данных инструментов приводит к уменьшению сроков лечения, снижает число интра- и послеоперационных осложнений, увеличивает показатели экономической эффективности [12, 13].

КУЛТ является эффективным методом лечения камней, находящихся в средней или нижней трети мочеточника. В то же время в некоторых случаях (анатомо-физиологические особенности мочеточника, стриктуры, затрудняющие доступ к проксимальному отделу) КУЛТ не может быть эффективно выполнена. Также конкременты более одного сантиметра с длительным нахождением в просвете, так называемые импактированные камни, вызывают выраженные

изменения стенки мочеточника и могут повышать число осложнений [14]. К преимуществам антеградного дробления камней относят возможность использования инструментов большего размера, широкий просвет мочеточника выше уровня камня, лучшая визуализация мочеточника при доступе к камню, низкий риск дистальной миграции фрагментов при импактированном характере конкремента, возможность экстракции фрагментов конкремента без риска повреждения и отрыва мочеточника [15].

В случаях, когда выполнение ДЛТ не целесообразно (стриктура мочеточника, высокая плотность конкремента, отсутствие эффекта от предыдущего лечения), а применение КУЛТ невозможно или может привести к осложнениям, альтернативным эндоскопическим методом лечения становится перкутанная антеградная уретеролитотрипсия (ПАУЛТ) [16].

Цель исследования: оценка эффективности перкутанной антеградной литотрипсии в лечении пациентов с конкрементами проксимального отдела мочеточника в сравнении с трансуретральная контактная уретеролитотрипсией.

Материалы и методы

Всего в исследование включены 55 пациентов с камнями проксимального отдела мочеточника. Проанализированы результаты лечения 28 пациентов, которым была выполнена ПАУЛТ (основная группа) и 27 пациентов контрольной группы, которым проведена трансуретральная контактная уретеролитотрипсия (табл. 1).

Обе группы были однородными по гендерно-возрастному составу. Средний размер камня в основной и контрольной группах составил $12 \pm 1,2$ мм и $14 \pm 1,3$ мм соответственно. Статистически значимых различий в локализации, размерах и плотности конкрементов в группах не выявлено (табл. 1–3).

Таблица 1. Характеристика гендерно-возрастных особенностей пациентов

Table 1. Patients' demographics

Показатель Patients' demographics	Основная группа Main group		Контрольная группа Control group	
	Абс. / Abs.	%	Абс. / Abs.	%
Женщины Women	17	60,7	15	55,6
Мужчины Men	11	39,3	12	44,4
Всего Total	28	100	27	100
Средний возраст, лет Average age, yrs	51,0 ± 2,55		52,0 ± 2,6	

Таблица 2. Характеристика плотности конкрементов**Table 2. Stones' density**

Показатель плотности конкремента Stones' density	Основная группа Main group		Контрольная группа Control group	
	Абс. / Abs.	%	Абс. / Abs.	%
Плотность < 800 (HU) Density < 800 (HU)	9	32,1	7	25,9
Плотность от 801 до 1000 (HU) Density 801 – 1000 (HU)	14	50,0	12	44,5
Плотность > 1001 (HU) Density > 1001 (HU)	5	17,9	8	29,6

Таблица 3. Сторона и локализация конкрементов в мочеточнике**Table 3. Side and localization of stones in the ureter**

Метод лечения Method of treatment	Сторона Side				Локализация Localization			
	правая right		левая left		верхняя 1/3 upper third		средняя 1/3 middle third	
	n	%	n	%	n	%	n	%
ПАУЛТ PAULT	15	53,6	13	46,4	17	60,7	11	39,3
КУЛТ RULT	13	48,1	14	51,9	17	63	10	37

Примечания: ПАУЛТ – перкутанная антеградная уретеролитотрипсия; КУЛТ – контактная уретеролитотрипсия.

Notes: PAULT – percutaneous antegrade ureterolithotripsy; RULT – retrograde ureterolithotripsy

Критерии включения: размер камня более 10 мм, локализация камня выше перекрёста мочеточника с подвздошными сосудами, наличие гидронефроза.

Критерии исключения: беременность, использование антикоагулянтов, обострение инфекции мочевых путей.

Все пациенты, включённые в исследование, проходили стандартное предоперационное обследование: общий анализ крови и мочи, бактериологический посев мочи, биохимические тесты и КТ мочевых путей.

При выполнении трансуретральной уретеролитотрипсии использовали полуригидный уретероскоп OLYMPUS Olympus Wa29048a. Для проведения ПАУЛТ у пациентов основной группы был использован уретерореновидеоскоп OLYMPUS URF-P5; литотрипсию выполняли с помощью тулиевого лазера с диаметром волокна 200 мкм. В ходе работы применялись режимы фрагментации и распыления. До операции размер камня рассчитывали путём измерения его наибольшего диаметра. Продолжительность операции считали от момента установки мочеточникового катетера до окончания дренирования полостной системы почки, при доступе без предварительной катетеризации от пункции полостной системы.

Критерием эффективности операции считали полное удаление камней или наличие резидуальных конкрементов размером ≤ 3 мм. Контроль резидуальных конкрементов осуществляли при помощи гибкой уретеронефроскопии в конце операции и при помощи КТ, выполняемой через 24 часа после операции.

Техника операции. Оперативные вмешательства были выполнены под эндотрахеальным наркозом, так как данный вид анестезии более удобен для пункции почки и безопасен при уретеро-нефролитотрипсии (возможность использовать апноэ). Антеградную уретеролитотрипсию выполняли в положении пациента на спине в позиции Valdivia Galdakao. Первым этапом в литотомическом положении пациента под рентген контролем трансуретральным доступом производили установку мочеточникового катетера № 6 – 7 Ch. В том случае, если провести проводник выше камня не удавалось, мочеточниковый катетер оставляли дистальнее камня. Затем вводили уретральный катетер №16 Ch, который фиксировали к мочеточниковому катетеру лигатурой. Вторым этапом под контролем ультразвукового и рентгеновского оборудования проводили чрескожную пункцию чашечно-лоханочной системы почки (ЧЛС). После анте-

градного контрастирования ЧЛС через просвет иглы устанавливали струну-проводник. Далее по струне производили одномоментное бужирование пункционного хода до 14 Fr и устанавливали мочеточниковый кожух 12 – 14 Fr. При проведении струны-проводника мы предпочитали установить её в мочеточник, что позволяло нам непосредственно завести мочеточниковый кожух к камню. Это позволяло улучшить визуализацию конкремента благодаря хорошей ирригации и тем самым уменьшить время операции, а также дополнительно сохранить ресурс работы гибкого уретеронефроскопа. При выполнении чрескожной пункции были использованы следующие критерии доступа для проведения ПАУЛТ: тупой угол между осью чашечки, через которую производили пункцию почки с осью верхней трети мочеточника; максимально короткий доступ; при наличии конкремента чашечки, желательное выполнение пункции через данную чашечку. В некоторых случаях (при выраженном гидронефрозе, наличие нефростомического дренажа), на наш взгляд, ПАУЛТ начинали непосредственно с пункции ЧЛС и/или антеградной уретеропиелографии. После визуализации камня и фрагментации его при помощи лазерной энергии, фрагменты удаляли при помощи литоэкстракторов и ирригационной жидкости. После удаления камня выполняли контрольную уретеронефроскопию, позволяющую принять решение о необходимости антеградного дренирования ЧЛС. Трансуретральную контактную уретеролитотрипсию проводили по стандартной методике в литотомической позиции под эндотрахеальным наркозом. После выполнения уретероцистоскопии в устье мочеточника с соответствующей стороны под рентген-контролем устанавливали гидрофильную струну-проводник. Далее выполняли уретероскопию. После визуализации камня и фрагментации его при помощи лазерной энергии фрагменты удаляли при помощи литоэкстракторов. Затем проводили контрольную уретероскопию для принятия решения о необходимости ретроградного дренирования ЧЛС.

В послеоперационном периоде с помощью визуально-аналоговой шкалы боли, оценивали интенсивность послеоперационного болевого синдрома, а также количество необходимых обезболивающих препаратов. Послеоперационные осложнения определяли по классификации Clavien – Dindo.

Методы статистического анализа. Статистическую обработку данных выполняли с использованием приложения Microsoft Excel 2007 и пакета статистического анализа данных Statistica

8.0 for Windows (StatSoft Inc., USA). Количественные переменные описывали с использованием среднего арифметического значения (M) и стандартного отклонения от среднего арифметического значения (δ). Качественные переменные оценивали абсолютными и относительными частотами (процентами). Данные считали достоверными при значениях $p < 0,05$.

Результаты

Среднее время оперативного вмешательства у пациентов основной группы от момента установки мочеточникового катетера составило 47 ± 12 минут, при доступе без предварительной катетеризации почки – 28 ± 4 минут. Среднее время хирургического вмешательства у пациентов группы контроля – $42 \pm 10,7$ минут.

Сравнительная характеристика степени удаления конкрементов у пациентов, перенёсших ПАУЛТ и пациентов, которым была выполнена КУЛТ, представлена на рисунке 1.

Представленные данные свидетельствуют о достоверно ($p < 0,004$) большем числе случаев полного удаления конкрементов среди пациентов основной группы по сравнению с больными контрольной группы (74,0%).

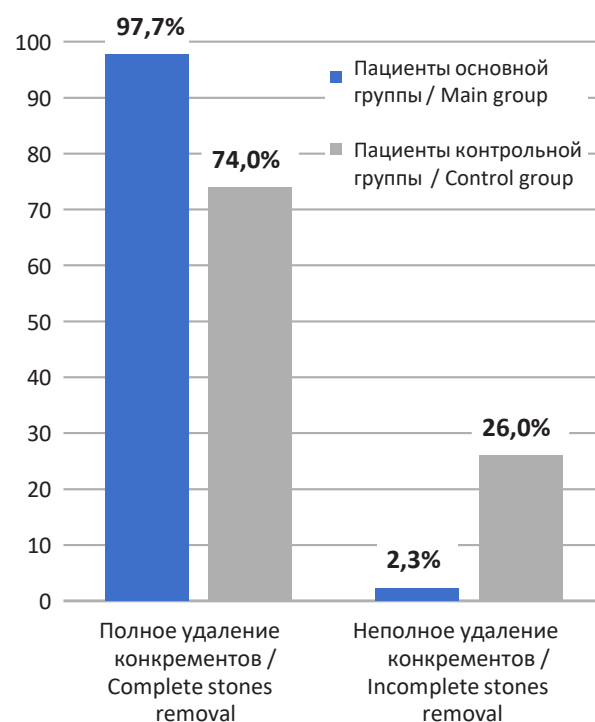


Рисунок 1. Сравнительная характеристика степени удаления конкрементов у пациентов основной и контрольной групп (в процентном соотношении)

Figure 1. Comparative characteristics of the stones' removal stage in patients from main and control groups (in percentage)

После выполнения трансуретральной уретеролитотрипсии 19 пациентам из контрольной группы установлен мочеточниковый стент, 8 пациентам – мочеточниковый катетер. Мочеточниковый катетер удаляли на 1-е сутки после операции. У 24 (85,7%) пациентов основной группы ПАУЛТ была выполнена в качестве монотерапии, у 4 (14,3%) одновременно выполнена нефролитотрипсия. Бездренажная операция выполнена 20 пациентам, 8-ми – антеградно установлен мочеточниковый стент. Удаление мочеточникового стента выполняли через 14 – 28 дней после ПАУЛТ. У 26% больных контрольной группы после выполнения операции были выявлены резидуальные камни более 3 мм в диаметре, что потребовало в последующем выполнения дистанционной литотрипсии или повторной уретеропиелоскопии.

Средний послеоперационный койко-день среди пациентов основной группы составил $4 \pm 1,3$ дня; контрольной группы – $5,4 \pm 2,2$ суток.

Послеоперационные осложнения выявлены у 4 (14,3%) пациентов основной группы и у 3 (11,1%) пациентов контрольной группы I – II степени, по классификации Clavien-Dindo. Геморрагических осложнений, требующих гемотрансфузии, не было зафиксировано среди пациентов основной и контрольной групп.

Обсуждение

Основной целью лечения конкрементов верхней трети мочеточника является полное удаление камня для разрешения обструкции, предотвращения последующего роста камня, нормализации пассажа мочи, купирования болевого синдрома и предотвращения воспалительных осложнений [17]. Согласно литературным данным, при крупных камнях верхней трети мочеточника применение перкутанной и трансуретральной контактной уретеролитотрипсии является оправданным и эффективным лечебным воздействием. Критериями для выполнения ПАУЛТ являются

размер камня более 10 мм, локализация камня выше перекрёста мочеточника с подвздошными сосудами, гидронефроз, наличие конкрементов в ипсилатеральной почке, анатомические особенности, затрудняющие ретроградный доступ (стриктура мочеточника, заболевания, затрудняющие укладку пациента в литотомическое положение, оперативные вмешательства на мочевом пузыре, мочеточнике в анамнезе). При обосновании выполнения ПАУЛТ также необходимо учитывать время нахождения камня в мочеточнике, толщину стенки мочеточника в месте нахождения конкремента, оцениваемую по данным КТ, отсутствие контрастирования мочеточника дистальной конкремента при КТ [18, 19]. По результатам нашего исследования следует заключить, что одним из основных достоинств ПАУЛТ камней верхней трети мочеточника является лучшая эндоскопическая видимость. Кроме того, инструментальное обеспечение операции значительно превышает возможности любой трансуретральной уретероскопии. К преимуществам антеградного дробления камней относят надёжный доступ к почке, возможность использования инструментов большего размера, широкий просвет мочеточника выше уровня камня, низкий риск дистальной миграции фрагментов при импактированных конкрементах, возможность экстракции фрагментов конкремента без риска повреждения и отрыва мочеточника.

Заключение

Перкутанная антеградная уретеролитотрипсия является преимущественным методом выбора при лечении больных с крупными конкрементами проксимального отдела мочеточника, которым невозможно проведение контактной и дистанционной уретеролитотрипсии с высоким уровнем достижения полного освобождения от конкрементов и минимальным числом осложнений.

ЛИТЕРАТУРА

1. Dwyer ME, Krambeck AE, Bergstralh EJ, Milliner DS, Lieske JC, Rule AD. Temporal trends in incidence of kidney stones among children: a 25-year population based study. *J Urol.* 2012;188(1):247-52. DOI: 10.1016/j.juro.2012.03.021
2. Marickar YM, Vijay A. Female stone disease: the changing trend. *Urol Res.* 2009;37(6):337-40. DOI: 10.1007/s00240-009-0216-2
3. Аполихин О.И., Сивков А.В., Бешлиев Д.А., Солнцева Т.В., Комарова В.А. Анализ урологических заболеваний в Российской Федерации по данным официальной статистики. Экспериментальная и клиническая урология. 2010;(1):4-10. eLIBRARY ID: 17418791

REFERENCES

1. Dwyer ME, Krambeck AE, Bergstralh EJ, Milliner DS, Lieske JC, Rule AD. Temporal trends in incidence of kidney stones among children: a 25-year population based study. *J Urol.* 2012;188(1):247-52. DOI: 10.1016/j.juro.2012.03.021
2. Marickar YM, Vijay A. Female stone disease: the changing trend. *Urol Res.* 2009;37(6):337-40. DOI: 10.1007/s00240-009-0216-2
3. Apolikhin O.I., Sivkov A.V., Beshliev D.A., Solntseva T.V., Komarova V.A. Analysis of urological morbidity in the Russian Federation according to official statistics. *Experimental and clinical urology.* 2010;(1):4-10. (In Russ.). eLIBRARY ID: 17418791

4. Аполихин О.И., Какорина Е.П., Сивков А.В., Бешлиев Д.А., Солнцева Т.В., Комарова В.А. Состояние урологической заболеваемости в Российской Федерации по данным официальной статистики. Урология. 2008;(3):3-9. eLIBRARY ID: 11520901
4. Apolikhin O.I., Kakorina E.P., Sivkov A.V., Beshliev D.A., Solntseva T.V., Komarova V.A. Official statistics on urological morbidity in the Russian Federation. Urologiia. 2008;(3):3-9. (In Russ.). eLIBRARY ID: 11520901
5. Bartoletti R, Cai T, Mondaini N, Melone F, Travaglini F, Carini M, Rizzo M. Epidemiology and risk factors in urolithiasis. Urol Int. 2007;79 Suppl 1:3-7. DOI: 10.1159/000104434
5. Bartoletti R, Cai T, Mondaini N, Melone F, Travaglini F, Carini M, Rizzo M. Epidemiology and risk factors in urolithiasis. Urol Int. 2007;79 Suppl 1:3-7. DOI: 10.1159/000104434
6. Попов С.В., Новиков А.И., Горгоцкий И.А., Орлов И.Н., Чернышева Д.Ю. Место трансуретральной контактной нефролитотрипсии в лечении больных с камнями почек. Урология. 2012,(5): 81-85. PMID: 23342622
6. Popov S.V., Novikov A.I., Gorgotsky I.A., Orlov I.N., Chernyshova D.Yu. Place of transurethral contact nephrolithotripsy in the treatment of patients with kidney stones. Urologiia. 2012;(5):81-85 (In Russ.). PMID: 23342622
7. Skolarikos A. Medical treatment of urinary stones. Curr Opin Urol. 2018;28(5):403-407. DOI: 10.1097/MOU.0000000000000523
7. Skolarikos A. Medical treatment of urinary stones. Curr Opin Urol. 2018;28(5):403-407. DOI: 10.1097/MOU.0000000000000523
8. Комяков Б.К., Гулиев Б.Г., М.Ю. Алексеев М.Ю., Шиблиев Р.Г. Чрескожная хирургия заболеваний почек и верхних мочевыводящих путей. Вестник хирургии им. И.И. Грекова 2011; 170(4):99-101. PMID: 22191269
8. Komiakov B.K., Guliev B.G., Alekseev M.Yu., Shibliyev R.G. Percutaneous surgery of diseases of the kidneys and urinary tracts. Vestn Khir Im I I Grek. 2011;170(4):99-101. PMID: 22191269
- Bell TV. Unenhanced helical CT criteria to differentiate distal ureteral calculi from pelvic phleboliths. Radiology. 2007;(5):363-367. DOI: 10.1148/radiology.207.2.9577482
- Bell TV. Unenhanced helical CT criteria to differentiate distal ureteral calculi from pelvic phleboliths. Radiology. 2007;(5): 363-367. DOI: 10.1148/radiology.207.2.9577482
9. Seitz C. Secondary signs of non-enhanced CT prior to laser ureterolithotripsy: is treatment outcome predictable? J Endourol. 2008;22(3):415-8. DOI: 10.1089/end.2007.0248
9. Seitz C. Secondary signs of non-enhanced CT prior to laser ureterolithotripsy: is treatment outcome predictable? J Endourol. 2008;22(3):415-8. DOI: 10.1089/end.2007.0248
10. Turk C, Petrik A, Sarica K, Seitz C, Skolarikos A, Straub M, Knoll T. EAU Guidelines on Interventional Treatment for Urolithiasis. European Urology. 2016;69(3):475-82. DOI: 10.1016/j.eururo.2015.07.041
10. Turk C, Petrik A, Sarica K, Seitz C, Skolarikos A, Straub M, Knoll T. EAU Guidelines on Interventional Treatment for Urolithiasis. European Urology. 2016;69(3):475-82. DOI: 10.1016/j.eururo.2015.07.041
11. Gupta PK. Is the holmium:YAG laser the best intracorporeal lithotripter for the ureter? A 3-year retrospective study. J Endourol. 2007;21(3):305-9. DOI: 10.1089/end.2006.0247
11. Gupta PK. Is the holmium:YAG laser the best intracorporeal lithotripter for the ureter? A 3-year retrospective study. J Endourol. 2007;21(3):305-9. DOI: 10.1089/end.2006.0247
12. Wolf JS. Treatment selection and outcomes: ureteral calculi. Urol. Clin. North Am. 2007;34(3):421-30. DOI: 10.1016/j.ucl.2007.04.010
12. Wolf JS. Treatment selection and outcomes: ureteral calculi. Urol. Clin. North Am. 2007;34(3):421-30. DOI: 10.1016/j.ucl.2007.04.010
13. Rosette J, Denstedt J, Geavlete P. The clinical research office of the endourological society ureteroscopy global study: indications, complications and outcomes in 11,885 patients J. Endourol. 2014;28(2):131-9. DOI: 10.1089/end.2013.0436
13. Rosette J, Denstedt J, Geavlete P. The clinical research office of the endourological society ureteroscopy global study: indications, complications and outcomes in 11,885 patients J. Endourol. 2014;28(2):131-9. DOI: 10.1089/end.2013.0436
14. Wang Y, Zhong B, Yang X, Wang G, Hou P, Meng J. Comparison of the efficacy and safety of URSL, RPLU, and MPCNL for treatment of large upper impacted ureteral stones: a randomized controlled trial. BMC Urol. 2017;17(1):50 DOI: 10.1186/s12894-017-0236-0
14. Wang Y, Zhong B, Yang X, Wang G, Hou P, Meng J. Comparison of the efficacy and safety of URSL, RPLU, and MPCNL for treatment of large upper impacted ureteral stones: a randomized controlled trial. BMC Urol. 2017;17(1):50 DOI: 10.1186/s12894-017-0236-0
15. Winter M, Lynch C, Appu S, Kourambas J. Access sheath-aided percutaneous antegrade ureteroscopy; a novel approach to the ureter. BJU Int. 2011 Aug;108(4):620-2. DOI: 10.1111/j.1464-410X.2011.10538.x
15. Winter M, Lynch C, Appu S, Kourambas J. Access sheath-aided percutaneous antegrade ureteroscopy; a novel approach to the ureter. BJU Int. 2011 Aug;108(4):620-2. DOI: 10.1111/j.1464-410X.2011.10538.x
16. Gu XJ, Lu JL, Xu Y. Treatment of large impacted proximal ureteral stones: randomized comparison of minimally invasive percutaneous antegrade ureterolithotripsy versus retrograde ureterolithotripsy. World J Urol. 2013;31:1605-1610. DOI: 10.1089/end.2007.0230
16. Gu XJ, Lu JL, Xu Y. Treatment of large impacted proximal ureteral stones: randomized comparison of minimally invasive percutaneous antegrade ureterolithotripsy versus retrograde ureterolithotripsy. World J Urol. 2013;31:1605-1610. DOI: 10.1089/end.2007.0230
17. Drake T, Grivas N, Dabestani S, Knoll T, Lam T, MacLennan S, Petrik A, Skolarikos A, Straub M, Tuerk C, Yuan CY, Sarica K. What are the Benefits and Harms of Ureteroscopy Compared with Shock-wave Lithotripsy in the Treatment of Upper Ureteral Stones? A Systematic Review. Eur Urol. 2017;72(5):772-786. DOI: 10.1016/j.eururo.2017.04.016
17. Drake T, Grivas N, Dabestani S, Knoll T, Lam T, MacLennan S, Petrik A, Skolarikos A, Straub M, Tuerk C, Yuan CY, Sarica K. What are the Benefits and Harms of Ureteroscopy Compared with Shock-wave Lithotripsy in the Treatment of Upper Ureteral Stones? A Systematic Review. Eur Urol. 2017;72(5):772-786. DOI: 10.1016/j.eururo.2017.04.016
18. Ohen J, Cohen S, Grasso M. Ureteropyeloscopic treatment of large, complex intrarenal and proximal ureteral calculi. BJU Int. 2013;111:E127. DOI: 10.1111/j.1464-410X.2012.11352.x 5
18. Ohen J, Cohen S, Grasso M. Ureteropyeloscopic treatment of large, complex intrarenal and proximal ureteral calculi. BJU Int. 2013;111:E127. DOI: 10.1111/j.1464-410X.2012.11352.x 5

Сведения об авторах

Сергей Валерьевич Попов — д.м.н., профессор; профессор кафедры урологии ФГБВОУ ВО Военно-медицинской академии имени С.М. Кирова МО РФ; главный врач СПб ГБУЗ «Клиническая больница Святителя Луки»

г. Санкт-Петербург, Россия
ORCID iD 0000-0003-2767-7153
e-mail: doc.popov@gmail.com

Руслан Гусейнович Гусейнов — заведующий урологическим отделением №2 СПб ГБУЗ «Клиническая больница Святителя Луки»

г. Санкт-Петербург, Россия
ORCID iD 0000-0001-9935-0243
e-mail: rusfa@yandex.ru

Нариман Казиханович Гаджиев — д.м.н.; руководитель отделения дистанционной литотрипсии и эндовидеохирургии НИЦ урологии ФГБОУ ВО ПСПбГМУ им. акад. И.П. Павлова Минздрава России

г. Санкт-Петербург, Россия
ORCID iD 0000-0002-6255-0193
e-mail: nariman.gadjiev@gmail.com

Алексей Викторович Давыдов — к.м.н.; врач-уролог урологического отделения №2 СПб ГБУЗ «Клиническая больница Святителя Луки»

г. Санкт-Петербург, Россия
ORCID iD 0000-0003-3062-5119
e-mail: medalex2003@inbox.ru

Владимир Михайлович Обидняк — врач-уролог отделения дистанционной литотрипсии и эндовидеохирургии НИЦ урологии ФГБОУ ВО ПСПбГМУ им. акад. И.П. Павлова Минздрава России

г. Санкт-Петербург, Россия
ORCID iD 0000-0002-7095-9765
e-mail: v.obidnyak@gmail.com

Ринат Салихович Бархитдинов — врач-уролог урологического отделения №2 СПб ГБУЗ «Клиническая больница Святителя Луки»

г. Санкт-Петербург, Россия
ORCID iD 0000-0001-7580-6197
e-mail: Hirurgk-74@mail.ru

Виталий Владимирович Перепелица — к.м.н.; врач-уролог урологического отделения №2 СПб ГБУЗ «Клиническая больница Святителя Луки»

г. Санкт-Петербург, Россия
ORCID iD 0000-0002-7656-4473
e-mail: perepelitsa_vit@mail.ru

Information about the authors

Sergey V. Popov — M.D., Dr.Sc. (M), Full Prof.; Prof., Dept. of Urology, S.M. Kirov Military Medical Academy; Chief Medical Officer, St. Luke Clinical Hospital

St. Petersburg, Russian Federation
ORCID iD 0000-0003-2767-7153
e-mail: doc.popov@gmail.com

Ruslan G. Guseynov — M.D.; Head, Urology Division No. 2, St. Luke Clinical Hospital

St. Petersburg, Russian Federation
ORCID iD 0000-0001-9935-0243
e-mail: rusfa@yandex.ru

Nariman K. Gadjiev — M.D., Dr.Sc.(M); Head, ESWL and Endovideosurgery Division, Research Center of Urology, Pavlov First St. Petersburg State Medical University

St. Petersburg, Russian Federation
ORCID iD 0000-0002-6255-0193
e-mail: nariman.gadjiev@gmail.com

Aleksey V Davydov — M.D., Cand.Sc.(M); Urologist, Urology Division No. 2, St. Luke Clinical Hospital

St. Petersburg, Russian Federation
ORCID iD 0000-0003-3062-5119
e-mail: medalex2003@inbox.ru

Vladimir M. Obidnyak — M.D.; Urologist, ESWL and Endovideosurgery Division, Research Center of Urology, Pavlov First St. Petersburg State Medical University

St. Petersburg, Russian Federation
ORCID iD 0000-0002-7095-9765
e-mail: v.obidnyak@gmail.com

Rinat S. Barchitdinov — M.D.; Urologist, Urology Division No. 2, St. Luke Clinical Hospital

St. Petersburg, Russian Federation
ORCID iD 0000-0001-7580-6197
e-mail: Hirurgk-74@mail.ru

Vitaliy V. Perepelitsa — M.D., Cand.Sc.(M); Urologist, Urology Division No. 2, St. Luke Clinical Hospital.

St. Petersburg, Russian Federation
ORCID iD 0000-0002-7656-4473
e-mail: perepelitsa_vit@mail.ru