© Б.Г. Гулиев, 2021
УДК 616.62-007.253:616.61-006.6-089.87
DOI 10.21886/2308-6424-2021-9-2-111-124
ISSN 2308-6424

# Мочевые свищи после парциальной нефрэктомии при почечно-клеточном раке

**Бахман Г. Гулиев [1, 2]**

[1] *ФГБОУ ВО «Северо-Западный государственный медицинский университет им. И.И. Мечникова» Минздрава России*
*191015, Россия, г. Санкт-Петербург, ул. Кирочная, д. 41*

[2] *Центр урологии с робот-ассистированной хирургией Мариинской больницы*
*191014, Россия, г. Санкт-Петербург, пр-т Литейный, д. 56*

Мочевые фистулы после парциальной нефрэктомии (ПН) являются редкими осложнениями данной операции. Существуют различные причины их развития, профилактики и лечения. В обзоре проведён анализ результатов распространённости случаев подтекания мочи после ПН различными доступами, предикторы их возникновения, возможные способы профилактики и лечения. Данные показывают, что размеры опухолей, их эндофитность и близость к полостной системе почки, а также ушивание её дефекта могут быть прогностическими факторами развития мочевых свищей (МС). Некоторые авторы также указывают на влияние длительного времени тепловой ишемии (ВТИ) и высокого объёма кровопотери на возникновение МС. Основным методом лечения МС является стентирование мочеточника или перкутанное дренирование полостной системы почки. При длительных стойких МС методом выбора может быть одновременная установка двух стентов, ретроградное или перкутанное введение фибринового клея, перкутанная криоабляция свищевого хода.

***Ключевые слова:*** *рак почки; почечно-клеточный рак; резекция почки; парциальная нефрэктомия; осложнения; мочевые свищи; профилактика; лечение*

**Финансирование.** Исследование не имело спонсорской поддержки. **Конфликт интересов.** Автор заявляет об отсутствии конфликта интересов.
**Поступила в редакцию:** 11.01.2021. **Принята к публикации:** 13.04.2021. **Опубликована:** 26.06.2021.
**Автор для связи:** Бахман Гидаятович Гулиев; тел.: +7 (921) 945-34-80; e-mail: gulievbg@mail.ru
**Для цитирования:** Гулиев Б.Г. Мочевые свищи после парциальной нефрэктомии при почечно-клеточном раке. Вестник урологии. 2021;9(2):111-124. DOI: 10.21886/2308-6424-2021-9-2-111-124

# Urinary fistulas after partial nephrectomy in renal cell carcinoma

**Bakhman G. Guliev [1,2]**

[1] *Mechnikov North-Western State Medical University*
*191015, Russian Federation, St. Petersburg, 41 Kirochnaya st.*

[2] *Urology Centre with Robot-assisted Surgery, St. Petersburg Mariinsky Hospital*
*191014, Russian Federation, St. Petersburg, 56 Liteiny ave.*

Urinary fistulas after partial nephrectomy are rare complications of this operation. There are various reasons for their development, prevention and treatment. This review analyzes the results of the cases' prevalence of urine leakage after partial nephrectomy with various approaches, occurrence's predictors of urinary fistulas, possible ways of their intraoperative prevention and treatment methods. The obtained data show that the size of tumors, their endophytic nature and proximity to the kidney pelvicalyceal system, as well as suturing of its defect, can be predictors of the development of urinary fistulas (UFs). Some authors point to the influence of long ischemia time and high blood loss on the occurrence of

UFs. The main method of treating UFs is ureteral stenting or percutaneous drainage of the kidney pelvicalyceal system. For long-term persistent UFs, the method of choice can be simultaneous introduction of 2 stents, retrograde or percutaneous injection of fibrin glue, percutaneous cryoablation of the UFs.

***Keywords:*** *kidney cancer; renal cell carcinoma; kidney resection; partial nephrectomy; complications; urinary fistulas; prevention; treatment*

**Financing.** The study was not sponsored. **Conflict of interest.** The author declares no conflicts of interest.
**Received:** 11.01.2021. **Accepted:** 13.04.2021. **Published:** 26.06.2021.
**Corresponding author:** Bakhman Gidayatovich Guliyev; tel.: +7 (921) 945-34-80; e-mail: gulievbg@mail.ru
**For citation:** Guliev B.G. Urinary fistulas after partial nephrectomy in renal cell carcinoma. Vestn. Urol. 2021;9(2):111-124. DOI: (In Russ.). 10.21886/2308-6424-2021-9-2-111-124

## Введение

В настоящее время благодаря широкому внедрению современных методов визуализации опухоли почки стали диагностироваться на ранних стадиях. Поэтому большинство пациентов, госпитализируемых в стационар с данной патологией, имеет T1a стадию заболевания, в меньшей степени – T1b. Согласно рекомендациям международных ассоциаций урологов, парциальная нефрэктомия (ПН) различными доступами стала основным методом хирургического лечения опухолей почек размером менее 4 см [1, 2]. Нефрон-сберегающая операция обеспечивает идентичные с радикальной нефрэктомией онкологические результаты, но снижает риски развития хронической болезни почек (ХБП) и сердечно-сосудистой заболеваемости [3, 4, 5]. В то же время ПН остаётся технически сложным хирургическим вмешательством с характерными для неё осложнениями, которые не встречаются при радикальной нефрэктомии. Они связаны с техническими особенностями ПН, когда приходится пережимать почечную артерию, резецировать саму опухоль, ушивать вскрытую чашечку и дефект почечной паренхимы [6, 7, 8, 9]. На каждом из этих этапов могут возникнуть проблемы, приводящие к снижению функции почки за счёт длительного времени тепловой ишемии (ВТИ), развитию интра- или послеоперационного кровотечения, а также образованию артериовенозных или мочевых фистул. Поэтому у некоторых пациентов долгосрочная польза нефронсберегающей хирургии может быть омрачена различными осложнениями.

Мочевые фистулы после ПН определяется как постоянное отделяемое по дренажу и соответствующее по химическому анализу моче. Их нельзя относить к жизненно опасным осложнениям ПН, но они могут увеличить сроки госпитализации пациента, влиять на качество его жизни, привести к социально-бытовым проблемам. Частота развития мочевых свищей (МС) значительно варьирует и нередко зависит от используемого при ПН хирургического доступа. Так, по данным литературы, они встречаются в широких пределах 0,5 – 17,4% [10, 11, 12, 13, 14, 15]. Высокие показатели обычно наблюдали после открытых резекций почки, с внедрением лапароскопической ПН (ЛПН) и затем робот-ассистированной ПН (РАПН), количество МС стало уменьшаться. Однако, вероятно, были определенные причины частого подтекания мочи после открытой ПН (ОПН): большие размеры резецируемых опухолей, отсутствие современных шовных материалов и клипс Hem-o-lock. Лапароскопическая и роботическая техники также значительно улучшили интраоперационную визуализацию и облегчили проведение самой резекции. В литературе отсутствуют чётко установленные предикторы развития мочевых фистул, нет единого мнения о тактике лечения этих больных, в особенности при длительно незаживающих фистулах. Существующие в литературе вопросы касательно МС после резекции почки стали причиной проведения нами анализа литературы.

***Цель исследования*** – литературный анализ для уточнения распространённости и причин мочевых фистул после парциальной нефрэктомии , определения лечебной тактики у этих пациентов.

## Алгоритм литературного поиска

Проведён поиск статей, касающихся диагностики и лечения мочевых фистул после ПН в PubMed. Ключевыми словами для поиска были следующие: «partial nephrectomy», «nephron-sparing surgery», «urinary leak», «urinary fistula». В общей сложности было отобраны 136 статей. В дальнейшем 54 работы были исключены, так как в них были включены данные менее 100 ПН, отсутствовали необходимые предоперационные данные о пациентах или они не были опублико-

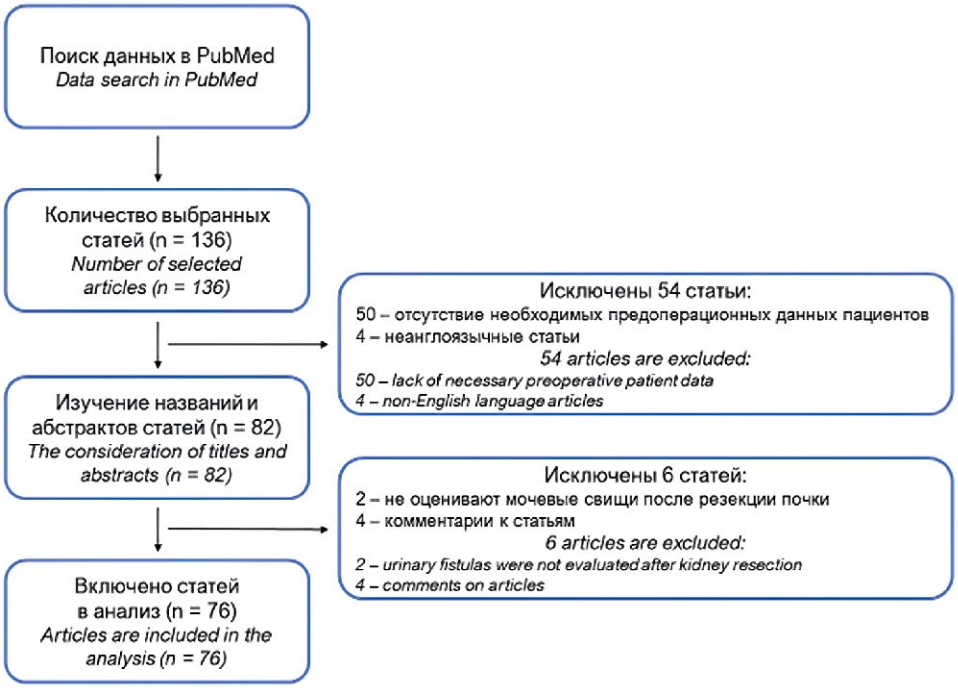


**Рисунок 1.** Алгоритм выбора статей для несистематического обзора
**Figure 1.** Selection algorithm for non-systematic review

ваны на английском языке. Дополнительно были исключены 6 исследований, которые не содержали информацию о частоте утечки мочи или были комментариями к статьям. После вышеупомянутого отбора в данный несистематический обзор литературы были включены 76 статей (рис. 1).

## Распространённость мочевых фистул при парциальной нефрэктомии

В литературе встречаются публикации о различной частоте мочевых фистул при ПН. Эти показатели значительно отличаются в зависимости от периода самих публикаций и используемого доступа при резекции почки. Как упоминалось выше, они наиболее часто встречались при открытой хирургии рака почки [12, 16, 17, 18, 19, 20, 21, 22, 23, 24, 25, 26, 27, 28, 29, 30]. Сведения различных авторов о частоте МС после ОПН приведены в таблице 1. Из неё видно, при открытой операции процент мочевых фистул колеблется от 1,0 до 17,4%. Самые высокие показатели приводят S.C. Campbell et al. [18] – 17,4% и J.J. Tomaszewski et al. [30] – 11,8%. Примечательно, что в некоторых ранних публикациях, несмотря на больший средний размер опухоли (≥ 5,5 см), частота была сравнимо низкой. Так, F. Steinbach et al. [16] наблюдали 2,1% мочевых фистул среди 140 резекций почки, а V. Moll et al. [17] – 6,7% из 164 больных. Общее количество мочевых фистул по данным J.J. Meeks et al. [11] составило 13,3% (21 из 127), в том числе 10,5% после ЛПН и 18,5% после ОПН.

В 2005 году R.H. Thompson et al. [12] опубликовали серию ОПН (1985 – 2001 годы) из клиники Мэйо. В более ранний период (1985-1995 годы) частота этого осложнения была 2,6% среди 343 оперированных пациентов. Однако в их более поздней серии (1996 – 2001 годы), они диагностировали МС только у 0,6% из 480 пациентов. Авторы связывают высокий хирургический объём и улучшение предоперационной визуализации и техники операции с минимальной частотой возникновения МС. Более того, их результаты отражают общую тенденцию снижения частоты утечки мочи с эволюцией хирургических доступов (от открытой операции через ЛПН в РАПН).

С внедрением лапароскопической и робот-ассистированной технологий количество МС значительно снизилось. Данные авторов о частоте МС после ЛПН [31, 32, 33, 34, 35, 36, 37, 38, 39, 40, 41, 42] и РАПН [43, 44, 45, 46, 47, 48, 49, 50, 51, 52, 53] приведены в таблице 2. I.S. Gill et al. [25] в 2007 году сообщили о 1 800 оперированных пациентах, у которых частота утечки мочи после ОПН составила 2,3%, а при ЛПН – 3,1%. В 2012 году S.P. Stroup et al. [26] сравнивали результаты ОПН, ЛПН и РАПН, процент утечки мочи был 9,8,3 и 3,2%, соответственно. При ЛПН показатели

**Таблица 1. Распространённость мочевых фистул после открытой резекции почки**
**Table 1. The prevalence of urinary fistulas after open partial nephrectomy**

| Авторы, год публикации<br>Authors, year of publication | Количество пациентов<br>Number of patients | Средний размер опухоли (диапазон), см<br>Average tumor size (range), cm | Частота мочевых фистул, %<br>Frequency of urinary fistulas, % |
|---|---|---|---|
| Steinbach F. et al., 1992 [16] | 140 | 5,5 (2 – 11) | 2,1 |
| Moll V. et al., 1993 [17] | 164 | 5,9 (1,5 – 20) | 6,7 |
| Campbell S.C. et al., 1994 [18] | 259 | – | 17,4 |
| Lerner S.E. et al., 1996 [19] | 185 | 4,1 | 1,8 |
| Gill I.S. et al., 2003 [20] | 100 | 3,3 | 1,0 |
| Stephenson A.J. et al. 2004 [6] | 361 | 2,5 (0,5 – 11) | 6,6 |
| Sanchez-Ortiz R. et al., 2004 [21] | 184 | 3,1 (0,6 – 10) | 7,6 |
| Thompson R.H. et al., 2005 [12] | 823 | 3,1 (0,6 – 10) | 1,5 |
| Fergany A. et al., 2006 [22] | 400 | 4,18 | 9,0 |
| Patard J.J. et al., 2007 [24] | 1048 | 3,4 | 3,1 |
| Gill I.S. et al., 2007 [25] | 1029 | 3,3 (0,13 – 9,0) | 2,3 |
| Kundu S.D. et al., 2007 [13] | 1023 | 2,6 | 4,6 |
| Redshaw J.D. et al., 2014 [29] | 175 | 3,7 | 1,1 |
| Tomaszewski J.J. et al, 2014 [30] | 355 | 3,7 | 11,8 |

**Таблица 2. Частота мочевых свищей после лапароскопической и робот-ассистированной парциальной нефрэктомии**
**Table 2. The incidence of urinary fistulas after laparoscopic and robot-assisted partial nephrectomy**

| Доступ<br>Access | Авторы, год публикации<br>Authors, year of publication | Количество пациентов<br>Number of patients | Средний размер опухоли (диапазон), см<br>Average tumor size (range), cm | Частота мочевых фистул, %<br>Frequency of urinary fistulas, % |
|---|---|---|---|---|
| ЛПН / LPN | Venkatesh R. et al., 2006 [31] | 123 | 2,6 (1 – 9) | 10,7 |
| | Gill I.S. et al., 2007 [25] | 771 | 2,6 (0,4 – 8,0) | 3,1 |
| | Breda A. et al., 2007 [33] | 1347 | 2,8 (2 – 4) | 1,9 |
| | Celia A. et al., 2008 [34] | 592 | 2,2 (2 – 4) | 2,1 |
| | Lifshitz D.A. et al., 2010 [38] | 184 | 2,5 | 1,6 |
| | Gill I.S. et al., 2010 [37] | 800 | 3,1 | 2,4 |
| | Wang P. et al., 2011 [39] | 236 | – | 16,5 |
| | Bylund J.R. et al., 2011 [42] | 104 | 2,8 (0,7 – 7,0) | 1,9 |
| | Stroup S.P. et al., 2012 [26] | 100 | 2.4 | 3 |
| | Wheat J.C. et al, 2013 [7] | 336 | 2,8 | 3,6 |
| РАПН / RAPN | Rogers C.G. et al., 2008 [43] | 148 | 2,8 (0,8 – 7,5) | 1,4 |
| | Benway B.M. et al., 2010 [45] | 183 | 2,9 (1,0 – 7,9) | 1,1 |
| | Kaouk J.H. et al., 2011 [47] | 252 | 3,1 | 1,5 |
| | Dulabon L.M. et al., 2011 [48] | 446 | (0,7 – 11,0) | 1,6 |
| | Ficarra V. et al., 2012 [49] | 347 | 2,8 | 0,6 |
| | Tanagho Y.S. et al., 2013 [50] | 886 | 2,8 | 1,1 |
| | Tomaszewski J.J. et al., 2014 [30] | 476 | 3,7 | 2,5 |
| | Potretzke A.M. et al., 2016 [15] | 1791 | 3,0 без МС (without UFs)<br>3,7 с МС (with UFs) | 0,78 |
| | Connor J. et al., 2020 [52] | 395 | – | 0,25 |
| | Peyton C.C. et al., 2020 [53] | 975 | – | 2,5 |

**Примечания:** ЛПН – лапароскопическая парциальная нефрэктомия; РАПН – робот-ассистированная парциальная нефрэктомия; МС – мочевые свищи.
**Notes:** LPN – laparoscopic partial nephrectomy; RAPN – robot-assisted partial nephrectomy; UFs – urinary fistulas.

мочевых фистул также колебались в широком диапазоне – от 1,6 до 16,5% [31, 32, 33, 34, 35, 36, 37, 38, 39] (табл. 2). В одной из первой серий по ЛПН, R. Venkatesh et al. [31] наблюдали 10,7% случаев МС у 123 оперированных больных, то есть почти у каждого десятого из них. При этом средний размер опухоли был небольшим (2,6 см), а диапазон – от 1 до 9 см. Этот факт можно объяснить началом эры ЛПН и недостаточным опытом хирургов. С накоплением опыта и увеличением количества оперированных больных, но таким же средним размером опухоли, авторы приводят уже небольшие проценты мочевых фистул. Так, данное осложнение I.S. Gill et al [25] наблюдали у 3,1% из 771, а A. Breda et al. [33] – только у 1,6% из 1347 больных. Однако P. Wang et al. [39] в более поздней публикации от 2011 года приводили достаточно высокий процент МС – 16,5% среди 236 оперированных больных. Нефрометрические шкалы RENAL и PADUA для оценки сложности опухоли почки были предложены в 2009 году, поэтому в открытой ПН и ЛПН у авторов не было практических инструментов для определения этого показателя и его влияния на частоту МС.

С внедрением РАПН частота МС достигла минимальных значений. При средних размерах опухоли почки 2,8 – 3,7 см данное осложнение встречалось в диапазоне 0,6 – 3,0%. Наибольшие показатели мочевых фистул наблюдали J.J. Tomaszewski et al. [30] у 2,5% из 476 и H. Zargar et al. [14] – у 3,0% из 1019 больных. A.M. Potretzke et al. [15] сообщают о современной широкой серии РАПН у 1791 больного, у которых МС диагностирован в 0,78% случаях. Этот показатель значительно ниже тех, о которых сообщались в работах по ОПН и ЛПН. Другие серии РАПН в целом также имели низкие показатели утечки мочи, варьирующие от 0,6 до 2,5% [40, 43, 44, 45, 46, 47, 48, 49, 50, 51, 52]. В последних публикациях за 2020 год C.C. Peyton et al. [53] среди 975 ПН, оперированных открытым и роботическим доступами, МС наблюдали в 2,5% случаев, а J. Connor et al. [52] – только у 0,25% из 395 РАПН. J. Connor et al. [52] также оценивали частоту послеоперационных артериальных мальформаций (АМ) и МС после 395 РАПН, 225 из которых составили ретроспективную и 170 – проспективную группы. Были анализированы демографические данные, периоперационные переменные и послеоперационные осложнения по Clavien-Dindo. Утечка мочи была определена как отделяемое по дренажу с высоким уровнем креатинина, а АМ была идентифицирована на основании послеоперационной визуализации, свидетельствующей об артериовенозной фистуле или псевдоаневризме. Предикторы этих осложнений оценивали с помощью одномерного анализа. Больные с нефрометрическими баллами 4 – 6 в первой группе составили 50%, а во второй меньше – 31,7%. При баллах 7 – 9 количество пациентов было практически одинаковым (45 и 51,2%), а при 10 – 12 баллах во второй группе, напротив, больше (5 и 17,1%). То есть в ретроспективной группе меньше встречались сложные опухоли. С опытом достоверно снизились среднее время операции (141.8 / 112,8 мин), ВТИ (19,7 / 13,4 мин), средний объём кровопотери (182,4 / 129,4 мл). Примечательно, что в первой группе процент вскрытия чашечно-лоханочной системы (ЧЛС) был значимо ниже, чем в проспективной группе (19,1% / 57,1%, $p < 0,002$), что, вероятно, можно объяснить большим количеством сложных опухолей. Общая частота послеоперационных осложнений составила 5,6%, а когортная – 5,3 и 5,8%. Ретроспективная группа имела больший процент осложнений, классифицированных как IIIa: 8/13 (61,5%) против 2/8 (25%). Общая частота АМ составила 2,3%, а когортная – 3,1% (7 / 225) против 1,1% (2 / 170). МС наблюдали в 0,25% случаев, а в когортной – 0,55% (1 / 225) и 0,0% (0 / 170). Разница в частоте обоих осложнений между группами была достоверной ($p < 0,05$). Результаты работы показывают, что с внедрением РАПН заметно уменьшилось количество больных с МС, что можно объяснить несколькими факторами. Роботизированная хирургическая система обеспечивает улучшенную 3D визуализацию и увеличенный диапазон движений инструментами для облегчения наложения интракорпоральных швов. Использование клипсов Hem-o-lock для ренорафии обеспечивает достаточное натяжение при закрытии дефекта ЧЛС и вышележащей паренхимы.

## Факторы риска развития мочевых фистул

Прогностические факторы возможного развития мочевых фистул после ПН оценивались различными авторами. Так, J.J. Meeks et al. [11] изучали причины МС у 127 больных при ОПН и ЛПН. Больным предварительно устанавливали наружный мочеточниковый стент J-типа для ретроградного введения метиленового синего для идентификации травмы ЧЛС и восстановлении её целостности. Общее количество мочевых фистул составило 13,3% (21 из 127). Эти пациенты имели значительно больший размер опухоли (3,19 против 2,26 см, $p = 0,04$), которые чаще были эндофитными (57% против 19%, $p = 0,0003$). Авторы также установили достоверную взаимосвязь между восстановлением дефекта ЧЛС во время ПН и развитием мочевого свища (95% против 56%,

p = 0,0007). Не было связи утечки мочи с количеством удалённых опухолей, предполагаемой кровопотерей, ВТИ или другими хирургическими осложнениями. Среди наблюдаемых J.J. Meeks et al. [11] 21 пациента средняя продолжительность утечки составила 53 дня (медиана 20, диапазон от 5 до 240). У 17 пациентов наблюдалось стабильное отхождение отделяемого по дренажу (80%), у 2 была лихорадка и ещё у 2 – раневая инфекция после удаления дренажа.

На основании анализа результатов 1118 резекций почки S.D. Kundu et al. [13] установили, что три фактора достоверно связаны с развитием мочевых фистул, а именно размер опухоли, объём кровопотери и ВТИ. Пациенты с опухолями >2,5 см были в два раза более склонны к развитию МС. Объём кровопотери и ВТИ, которые часто рассматриваются как показатели хирургических трудностей, также были значимо связаны с этим осложнением. Однако в данной работе не было статистически достоверной связи между установленным повреждением ЧЛС и закрытием её дефекта. Более 95% пациентов, у которых развилась утечка мочи, в этой серии имели стойкое отхождение мочи по дренажу, который устанавливали в параренальное пространство сразу после ПН. Отсроченное развитие мочевого свища наблюдали у < 5%, а общая частота отсроченной утечки мочи по отношению ко всем пациентам составила 0,4%.

При однофакторном анализе H. Zargar et al. [11] установили, что использование лапароскопии, наличие ХБП средней и тяжёлой степени, близость опухоли к ЧЛС или почечному синусу, объём кровопотери и использование мочеточникового катетера увеличивали шанс развития мочевой фистулы после операции. При многофакторном анализе близость опухоли ЧЛС (p = 0,003), начальный опыт хирурга (p = 0,001), умеренная и тяжёлая ХБП (p = 0,04) и объём кровопотери (p = 0,003) были с большей частотой связаны с этим осложнением. Таким образом, интраоперационная катетеризация мочеточника не оказала существенного влияния на возникновение данного осложнения (p = 0,67). Наличие ХБП средней и тяжёлой степени тяжести ассоциировано с повышенной вероятностью утечки мочи (p = 0,04). ХБП ассоциируется с плохим заживлением раны почечной паренхимы, что является возможным объяснением довода H. Zargar et al. [11] о влиянии её на развитие мочевых фистул. Объём кровопотери также увеличивал вероятность утечки мочи, что вероятно связано со сложностью резекции опухоли почки. Опыт хирургов в ПН малоинвазивным доступом также влиял на скорость утечки мочи независимо от степени сложности опухоли (кроме степени эндофитного роста) и использования интраоперационного мочеточникового катетера. Во время кривой обучения хирургов вероятность развития мочевых фистул была в 7,8 раз выше (p = 0,001). Близость опухоли к ЧЛС также увеличивала вероятность этого осложнения (p = 0,003). В этом нет ничего удивительного, так как полное иссечение этих образований без вскрытия ЧЛС невозможно, что, в свою очередь, увеличивает вероятность последующей утечки мочи. Об этом ранее сообщалось в больших мультиинститутских работах [49, 50, 54]. Данные некоторых авторов о факторах риска развития МС после ПН приведены в таблице 3.

B. Bruner et al. [55] изучали ассоциацию нефрометрической шкалы RENAL с мочевыми затёками после ПН при опухолях менее 7 см. Они сравнивали данные 31 пациента с МС и 124 больных без них. В первой группе размер опухоли был 3,4 (1,5 – 5,9) см, средние нефрометрические баллы – 9 (5 – 11). Каждый балл ассоциировался с увеличением риска развития мочевого свища на 35% (p = 0,009). При мультивариантном анализе опухоли, которые были < 50% экзофитными (p = 0,002), полностью эндофитными (p = 0,002) и локализовались в полюсе почки (p = 0,017), ассоциировались с мочевым затёком. Учитывая малое количество мочевых фистул и различия в сложности опухолей между группами РАПН и ЛПН, трудно прийти к определенному выводу в этом вопросе. Однако можно предположить, что лучшая визуализация, обеспечиваемая роботизированной консолью и видеокамерой, и артикуляционная способность роботизированных инструментов способствуют лучшей идентификации и закрытию дефекта ЧЛС [56, 57]. Это может быть еще одним объяснением снижения полезности интраоперационного мочеточникового катетера в роботизированной когорте. P. Bove et al. [58] пришли к выводу, что в выбранной группе пациентов (n = 103) с небольшой (средний размер < 3 см) опухолью почки, подвергающихся ЛПН, рутинное использование мочеточникового катетера не показано. H. Zargar et al. [11] подтвердили этот вывод в большой (n = 1019) серии случаев ЛПН и РПН, причём у 425 пациентов опухоли располагались в непосредственной близости от полостной системы, а 169 имели размеры опухоли более 4 см.

A.M. Potretzke et al. [15] при РАПН у 1791 пациента наблюдали 14 симптоматических МС, что составило 0,78%. Средний балл по нефрометрической шкале составил 7,2 во всей когорте и 8,0 – при мочевых фистулах. Размер опухоли и

**Таблица 3. Предоперационные предикторы мочевых фистул после парциальной нефроэктомии**
**Table 3. Preoperative predictors of urinary fistulas after partial nephrectomy**

| Авторы, год публикации Authors, year of publication | Размер опухоли Tumor size | Эндофитность опухоли Tumor's endophyticity | Близость к ЧЛС Proximity to PCS | Закрытие дефекта ЧЛС Closing the defect of the PCS | ВТИ WIT | Кровопотеря Blood loss | Другие факторы Other factors |
|---|---|---|---|---|---|---|---|
| Kundu S.D. et al., 2010 [13] | Да Yes | Да Yes | Нет No | Нет No | Да Yes | Да Yes | Нет No |
| Wheat J.C. et al., 2013 [7] | Да Yes | Да Yes | Да Yes | Нет No | Нет No | Нет No | Нет No |
| Zargar H. et al., 2014 [14] | Нет No | Нет No | Да Yes | Нет No | Нет No | Да Yes | Использование лапароскопии, ХБП средней и тяжёлой степени Use of laparoscopy, moderate to severe CKD |
| Tomaszewski J.J. et al., 2014 [30] | Нет No | Да Yes | Нет No | Да Yes | Да Yes | Да Yes | Увеличение времени операции, интраренальная лоханка Increased operation time, intrarenal pelvis |
| Potretzke A.M. et al., 2016 [15] | Да Yes | Нет No | Да Yes | Да Yes | Да Yes | Нет No | Локализация опухоли в синусе, время операции Tumor's localization in the sinus, time of surgery |
| Peyton C.C. et al., 2020 [53] | НД ND | НД ND | НД ND | Нет No | Нет No | Да Yes | Открытая ПН, неиспользование скользящей клипсовой реноррафии Open PN, non-use of sliding-clip renorraphy |

**Примечания:** ЧЛС – чашечно-лоханочная система; ВТИ – время тепловой ишемии; ХБП – хроническая болезнь почек; ПН – парциальная нефрэктомия; НД – нет данных.
**Notes:** PCS – pelvicalycel system; WIT – warm ischemia time; CKD – chronic kidney disease; PN – partial nephrectomy; ND – no data.

локализация её в области синуса были предикторами данного осложнения (p = 0,021 и 0,025 соответственно). МС также были предсказаны необходимостью восстановления дефекта ЧЛС (p = 0,018), временем операции (p = 0,006) и ВТИ (p = 0,005). Пациенты с ушиванием дефекта ЧЛС и развившимся МС имели более длительное время операции, чем таковые с закрытием дефекта ЧЛС, но без утечки мочи (239,6 против 189,8 мин; p = 0,031). Эти группы были схожими по размеру опухоли, нефрометрическому баллу, ВТИ, объёму кровопотери и расположению в синусе.

Современная скользящая клипсовая реноррафия даёт хирургу возможность прикладывать большее натяжение к каждому шву по сравнению с простым хирургическим узлом [59, 60]. Использование «колючих» шовных нитей снижает ВТИ, который нередко упоминается как фактор риска утечки мочи. Следовательно, современные шовные материалы также могут уменьшить процент развития МС. В целом урологи по мере развития и совершенствования техники реноррафии отмечают снижение частоты осложнений ПН, в том числе и МС [47]. J.J. Tomaszevski et al. [30] изучали влияние анатомии почечной лоханки (Renal pelvic score) на развитие МС после ПН. 831 пациент был подвергнут ПН (57,3% РАПН), с низкой (28,8%), средней (56,5%) и высокой (14,5%) сложностью опухоли и её размерами 3,0 ± 2,2 см. У 54 (6,5%) пациентов развились клинические и радиологические признаки утечки мочи (среднее время подтекания мочи – 63 ± 53 дней, диапазон – 8 – 230 дней) со средним периодом наблюдения 25,5 ± 51,9 месяцев. 30 (55,6%) пациентов имели выраженное подтекание мочи, потребовавшее проведения вторичных вмешательств: стентирование (40,7%), установка нефростомы (7,4%), перкутанное дренирование брюшной полости (14,8%), и у 5 (9,3% больных выполнялись нефрэктомия, реконструкция или ангиоэмболизация. При сравнении пациентов с подтеканием мочи и без него достоверная разница наблюдалась в количестве повреждений ЧЛС (79,6% / 20,4%, p < 0,001), сроках госпитализации, объёме кровопотери, ВТИ и хирургическом доступе. По сравнении интра– и экстраренальной лоханок достоверные разницы

наблюдались в типе операции (54,2 / 41,6 % ОПН, p = 0,040), вскрытии ЧЛС (52,8 / 30,0 %, p < 0,001), времени вмешательства (205 ± 77 / 186 ± 61 мин, p = 0,041), ВТИ (31 ± 19 / 27 ± 10 мин, p = 0,042) и стадии опухоли. Интраренальные лоханки были идентифицированы у 72 (8,7%) больных, у которых и наблюдался высокий инцидент МС (43,1 / 3,0 %, p < 0,001), выраженное количество отделяемого, требующего проведения инвазивного вмешательства (23,6 / 1,7 %, p < 0,001) по сравнению с пациентами с экстраренальными лоханками, но не пролонгированным периодом подтекания мочи (65 ± 8 / 56 ± 9 дней, p = 0,098). При мультивариантном анализе интраренальная лоханка была наиболее предиктивным фактором, как эндофитность опухоли (p = 0,018) и вскрытие ЧЛС во время операции (p < 0,001). По мнению авторов, в то время как требуется валидация Renal pelvic score, преоперативная идентификация пациентов с повышенным риском подтекания мочи следует учитывать в алгоритмах периоперативного лечения и консультирования. C. Peyton et al. [53] провели анализ результатов 975 ОПН и РАПН, у 2,3% которых были диагностированы мочевые свищи. Средняя нефрометрическая шкала в этой группе была 8, среднее время установления данного осложнения – 3.5 дней. Факторами риска, ассоциированные с утечкой мочи, были открытая хирургия, повышенный объём кровопотери и неиспользование скользящей клипсовой ренорафии (p < 0,05).

## Профилактика мочевых фистул при ПН

Интраоперационная диагностика травмы ЧЛС во время резекции почки, своевременное её закрытие и проверка герметичности могут значительно минимизировать риски развития мочевых фистул. Наиболее распространённым способом диагностики повреждения ЧЛС является введение метиленового синего через ретроградно установленный мочеточниковый катетер. Данная манипуляция при ПН рутинно используется в качестве интраоперационной меры для минимизации риска утечки мочи. Эта практика была перенесена с ранней ОПН на ЛПН, и далее – на РАПН [20, 47, 61]. Катетеризация мочеточника, несомненно, требует времени и не лишена риска осложнений. Однако она хорошо известна урологам, повсеместно доступна, а также она имеет невысокую стоимость. Суть её также вполне понятна, так как, введя в ЧЛС метиленовый синий после резекции опухоли, исключаем дефект ЧЛС или ушиваем его при необходимости. Но, по данным литературы, в этом вопросе также нет окончательного мнения. H. Zargar et al. [11] изучали результаты 1019 малоинвазивной ПН (567 ЛПН и 452 РАПН). Решение о катетеризации мочеточника для интраоперационного введения метиленового синего принималось на усмотрение хирурга в каждом конкретном случае. Под общей анестезией в литотомическом положении ригидным цистоскопом устанавливали наружный мочеточниковый стент с одним пигтейлом, который прикреплялся к катетеру Фолея. Интраоперационную катетеризацию мочеточника проводили в 528 (51,8%) случаях. ЛПН и РАПН включали идентификацию опухоли под ультразвуковым контролем и её демаркацию, пережатие почечной артерии, иссечение опухоли, закрытие дефекта почки с использованием двух слоёв горизонтальных матрацных швов, один из которых закрывал дефект ЧЛС, а другой сближал края паренхимы. Проводили регрессионные анализы таких параметров, как хирургический доступ, кривая обучения (вне или внутри), возраст, индекс массы тела (ИМТ), функция почек (от умеренной до тяжёлой ХБП по сравнению с лёгкой ХБП до нормальной функции почек), размер и эндофитность опухоли (> 50% или < 50% эндофитный), близость к полостной системе (> 7 или < 7 мм), ВТИ, объём кровопотери и использование интраоперационной катетеризации мочеточника (да или нет). В послеоперационном периоде мочевые фистулы наблюдали у 31 (3,0%) больного, которым проводили стентирование ВМП и динамическое КТ наблюдение. При сравнении группы больных с катетеризацией мочеточника и без неё между ними не было достоверной разницы в возрасте и поле больных, ИМТ, функции почек, сложности опухоли. Опухоли в группе с катетеризацией мочеточника имели низкие общие нефрометричесие баллы, большую дистанцию от ЧЛС, небольшие размеры и более экзофитную локализацию по сравнению с группой без катетеризации. Большинство ПН в группе катетеризации были выполнены лапароскопически, тогда как в другой группе только у 20% (88,6% против 20,2%, p = 0,001), время операции у них также было длительным (211 против 180 мин, p < 0,01). Удивительно, что именно в группе катетеризации наблюдалось больше случаев мочевых свищей, чем без неё (24 (4,6%) / 7 (1,4%), p = 0,001). С увеличением опыта для ЛПН не было различий в практическом использовании мочеточниковых катетеров, коэффициент полезности которых составил 80,2% для хирургов во время кривой обучения и 83% для хирургов вне неё (p = 0,49). Для РАПН эти пропорции составили 49,4% и 4,7%, соответственно (p = 0,001). По сравнению с РАПН опухоли, резецированные лапароскопиче-

ским доступом, были менее сложными и имели более низкие нефрометрические баллы, что наблюдалось и в других сериях [62, 63].

Инструментальное обследование пациентов в ближайшем послеоперационном периоде после резекции почки не является стандартным и регулярным. Распространённой практикой среди хирургов является установка паранального дренажа, который обычно удаляется на 1 – 2 день после ПН. По данным литературы, самая ранняя симптоматическая утечка мочи развивалась на 3-й послеоперационный день. Мы в своей практике нередко наблюдали, когда количество небольшого геморрагического отделяемого по дренажу постепенно увеличивалось, становилось светлым и биохимическим анализом подтверждалось наличие мочи. Поэтому у пациентов с высоким риском подобного осложнения не стоит рано удалять дренаж и наблюдать их в течение 3 – 5 дней после ПН. Мы этим пациентам рутинно выполняем УЗИ почек в течение первых суток для исключения мочевых затёков или гематом, дренаж извлекаем только при небольшом количестве отделяемого (< 20 – 30 мл) и отсутствии паранефральных изменений. Однако, несмотря на это, у нескольких пациентов после выписки диагностировались мочевые затеки на УЗИ или КТ почек, потребовавшие регоспитализации и перкутанного дренирования забрюшинного пространства.

S.D. Kundu et al. [13] изучали результаты 1118 ПН по поводу локализованного рака почки в период с 1989 по 2007 год с использованием открытого или лапароскопического доступов. Перед выпиской оценивали количество отделяемого по дренажу и уровень креатинина. Если уровень последнего был равен уровню креатинина в сыворотке крови или меньше него, перед выпиской удаляли дренаж. Если креатинин был, напротив, больше, то последний оставляли на месте до тех пор, пока не уменьшится количество отделяемого. Мочевые фистулы были идентифицированы по общим осложнениям, возникшим в течение 90 дней ПН, которые распределены по системы Clavien-Dindo. Пациенты, которые были выписаны с дренажём, не удалённым в течение 14 дней после операции, считались имевшими мочевые свищи. В противном случае данное осложнение проявлялось позднее, когда у больных появлялись признаки и симптомы паранефрального мочевого затёка. Мочевые фистулы наблюдали у 52 (4,6%) из 1118 больного. Возраст, пол, гистология опухоли, мультифокальность и тип операции статистически не были связаны с повышенным риском развития МС. Средний размер опухоли был достоверно больше у пациентов, у которых развилась утечка мочи, по сравнению с теми, у которых её не было (3,5 против 2,6 см, p = 0,03). При опухолях >2,5 см вероятность развития МС после ПН была в два раза выше, чем у при < 2,5 см (6% против 3%, p = 0,03). Объём кровопотери был значительно выше у пациентов с МС (400 против 300 мл, p < 0,001), как и ВТИ (50 против 39 мин, p < 0,001).

K. Kunitsky et al. [64] указывают, что интраоперационная диагностика травмы ЧЛС и её адекватное закрытие технически хорошо возможны при ПН. Они описали технику и свой опыт по интравенозному использованию флюоресцина, который быстро экскретируется с мочой во время резекции почки для идентификации повреждения ЧЛС. Авторы использовали эту методику при 48 РАПН, оценивали характеристики больных и опухоли, а также уровень МС. Средние RENAL баллы составили 7,8, расстояние от ЧЛС – 3,3 мм. При пережатии почечной артерии во время РАПН сразу после резекции опухоли и снятия сосудистого зажима внутривенно вводили 5 мл флюоресциина. У больных при безишемической методике РАПН препарат вводили сразу после удаления новообразования. Данная методика позволила выявить интраоперационную утечку мочи из зоны операции у трех пациентов, а после неё не было случаев развития МС или уриномы. По мнению авторов, данная методика является перспективной и позволит минимизировать процент мочевых фистул при РАПН.

J.C. Delto et al. [65] представили свой опыт использования раннего снятия сосудистого зажима при РАПН с целью снижения количества таких осложнений, как псевдоаневризма и утечка мочи. По их мнению, раннее восстановление кровотока позволяет улучшить контроль повреждённых артерий и проводить адекватную ренорафию после резекции опухоли, снижает общее число отсроченных осложнений с меньшим риском гемотрансфузии. В исследование были включены результаты 463 РАПН, среднее время операции и ВТИ составили 186 и 14,7 мин. соответственно. Объём кровопотери был 242 мл. 30-дневные послеоперационные осложнения наблюдали у 14,7% больных, из них 88% составили Clavien-Dindo I – II. Мочевой свищ был диагностирован только у 1 (0,2%) пациента, подвергнутого симультанной резекции почки и пиелолитотомии по поводу коралловидного нефролитиаза. Процент послеоперационной гемотрансфузии составил 1,33%, случаев псевдоаневризмы не было. Учитывая полученные результаты, авторы рекомендуют для снижения количества псевдоаневризм и мочевых свищей использовать

технику раннего снятия сосудистого зажима. G. Goboy et al. [66] изучали результаты ОПН у 512 больного, у 75 (14,6%) из которых не использовали дренаж. Оценивались клинические данные и 90-дневные послеоперационные осложнения. В этой группе средний размер опухоли составил 2,0 см и более 70% были злокачественными. Общее количество осложнений было 13,3%. У 4 (5,3%) больных осложнения были связаны с отсутствием дренажа, включая I ст. (мочевой затёк), II ст. (паранальное скопление), III ст (уринома, потребовавшая перкутанного дренирования) и III ст. (утечка мочи с развитием сепсиса). Несмотря на это, авторы в отобранной группе больных с небольшими образованиями после ПН рекомендуют не устанавливать дренаж: вопрос о необходимости дренирования должен решаться интраоперативно и должен быть адаптирован к каждому случаю.

### Лечение мочевых фистул при ПН

При лечении больных с МС после ПН отсутствует чётко установленный алгоритм лечебных манипуляций. Некоторых из них можно активно наблюдать после операции в течение нескольких дней. Однако неуменьшающийся объём отделяемого, признаки паранефрального затёка и лихорадки заставляют прибегать к более активным дополнительным вмешательствам. Из последних наиболее часто используется ретроградное стентирование мочеточника с установкой уретрального катетера [10, 11]. Дренирование ВМП облегчает отток мочи из ЧЛС почки и снижает давление в ней, что способствует заживлению дефекта ЧЛС. Однако при неэффективности стентирования может возникнуть необходимость в таких инвазивных вмешательствах, как чрескожное пункционное дренирование или повторное хирургическое вмешательство. При этом время дренирования ВМП может быть достаточно длительным для полного закрытия мочевой фистулы. J.J. Meek et al. [11] наблюдали 21 (13,3%) пациента с МС. У 62% из них утечка мочи была устранена только длительным чрескожным дренированием. Восемь пациентов (38%) нуждались в установке второго мочеточникового стента, что было сделано в среднем через 25 дней после ПН, и он оставался в среднем 53 дня. У этих пациентов забрюшинный дренаж извлекали в среднем через 26 дней после начала утечки мочи. Двум пациентам потребовалось несколько чрескожных и эндоскопических процедур для ликвидации МС со средней продолжительностью подтекания мочи 163 дня. Им выполняли чрескожную пункциу ЧЛС через поврежденную чашку, бужирование хода до 30 Sh с установкой нефростомического дренажа 22 Sh [67]. Только у 6 (27%) пациентов авторы обнаружили предполагаемую причину МС, которая приводила к повышению интраренального давления. У 2 больных была обнаружена обструкция пиелоуретерального сегмента и проксимального участка мочеточника, у 2 – сужение шейки чашки, ещё у 2 – доброкачественная гиперплазия предстательной железы с выраженной инфравезикальной обструкцией. B. Bruner et al. [68] также выполнили перкутанное лечение персистирующего МС со стенозом шейки чашки после ПН и проводили антеградную дилатацию с установкой нефростомического дренажа.

S.D. Kundu et al. [13] наблюдали МС у 52 (4,6%) из 1118 больных, которым выполняли резекцию почки. Из них у 48 (4,0%) утечка мочи развилась по дренажу, оставленному в ране в течение >2 недель после ПН. У 4 (0,4%) пациентов после его удаления развился отсроченный МС. Из 52 пациентов у 36 (69%) данное осложнение разрешилось консервативно, у 16 (31%) были вторичные вмешательства. Медиана времени до разрешения утечки мочи в целом составила 64 (29 – 96) дня. Наиболее распространённым вмешательством, использованным у 8 (15%) больных, было стентирование мочеточника. У 2 (4%) проводилось перкутанное дренирование, и 1 (2%) больному выполняли установку уретрального катетера, стент + дренаж, уретероскопию. A.M. Potretzke et al. [15] наблюдали МС у 14 (0,78%) из 1 791 пациента, которым выполняли РАПН. Среднее время и диапазон проявления симптомов утечки мочи составили 13 (3 – 32) дней. 8 из 14 (57%) пациентов нуждались в госпитализации, в то время как 8 (57%) и 9 (64%) из них имели дренаж или стент. Они были удалены в среднем через 8 (4 – 13) и 21 (8 – 83) день, соответственно. Поэтому исследование A.M. Potretzke et al. [15] ставит под сомнение рутинное использование дренажей, поскольку утечка мочи чаще всего происходит после их удаления. C.C. Peyton et al. [53] наблюдали 2,3% случая мочевых свищей у 875 ОПН и ЛПН. 10 (44%) пациентов лечились консервативно, 9 (39%) больным потребовалась установка стента, у 3 (13%) – перкутанная нефростомия и в 1 (4%) случае – пункционное дренирование паранальной уриномы. У одного пациента консервативное лечение было неуспешным, спустя 45 дней после первичной операции проведена радикальная нефрэктомия. Среднее время к удалению стента и дренажа было 40 ± 17 и 24 ± 7 дней, ретроспективно. 5 пациентов с симптоматическими мочевыми свищами были повторно госпитализированы спустя 3,2 ± 1,8 дней.

Однако у определенной группы больных, несмотря на ретроградное или перкутанное дренирования ВМП, мочевые фистулы не закрывались, лечение затягивались. В этих случаях урологи прибегали к более активным дополнительным эндоскопическим вмешательствам. Наиболее часто используемыми методами лечения стойких МС являются одновременная установка двух стентов [11, 69, 70], ретроградное или чрескожное использование фибринового или тканевого (N-бутил-2-цианоакрилат) клеев [71, 72, 73, 74, 75], перкутанная криоабляция свищевого хода [76]. N.F. Alsikafi et al. [69] устанавливали два стента в мочеточник для лечения незаживающего МС. Пожилому пациенту с большой центральной опухолью единственно функционирующей почки была произведена ПН, эффекта от одного стента не было, поэтому в ипсилатеральный мочеточник установлены два стента, верхний конец одного из них находился в верхней, а другого – в нижней чашке. P. Partalidis et al. [70] наблюдали пациента 37 лет, у которого спустя 15 дней после ПН по поводу опухоли нижнего полюса левой почки развился мочевой свищ. Ретроградная пиелография подтвердила наличие дефекта нижней чашки. Пациенту были одновременно установлены два стента разного диаметра (6 Ch обычный и 14 Ch эндопиелотомический). Через 3 недели подтекание мочи прекратилось, закрытие зоны дефекта ЧЛС было подтверждено с помощью КТ. При контрольном обследовании через 24 месяца жалоб у пациента и данных о рецидиве утечки мочи не было.

Фибриновый клей при лечении стойких МС использовался разными авторами у единичных больных. D.B. French и R. Marcovich [72] описали клиническое наблюдение, где МС после ПН лечили путём ретроградной уретероскопии и введения фибринового клея в полость нижней чашки. W. Chiu et al. [74] наблюдали одного пациента с солитарной почкой и персистирующим МС, который плохо подвергался консервативному лечению. Они выполнили ретроградно уретероскопию с фульгурацией повреждённой чашки и инъекцию фибринового клея. Обследование спустя 13 месяцев показало ликвидацию дефекта ЧЛС. T.J. Bradford и J.S. Wolf [71] также описали случай перкутанного лечения фибриновым клеем мочевого свища, не заживающего в течение 4 месяцев после открытой резекции почки. Свищ был рефрактерным к длительному стентированию и дренированию мочевого пузыря, а также уретероскопической фульгурации. Фибриновый клей под рентгеновским контролем вводили в почечно-кожный свищ, что привело к его быстрому и полному разрешению. C. Selli et al. [73] применили N-бутил-2-цианоакрилат для лечения стойких МС у 5 пациентов. Из них у 3 была выявлена мочевая фистула после ОПН, ЛПН и РАПН. В одном случае диагностирована фистула после ортотопической цистопластики и у другого – билатеральная несостоятельность уретеросигмоанастомозов. С помощью мочеточникового катетера с открытым концом ретроградно вводили клей в ренальные чашечки, тогда как при тазовых свищах препарат вводили перкутанным доступом. Флюороскопический контроль указывал на закрытие свища во всех случаях. Значимых послеоперационных осложнений не было. Однако за средний период наблюдения в 11 месяцев эффективность была достигнута у 4 (80%) больных. У одного пациента после ПН был рецидив мочевой фистулы, ему выполнена нефрэктомия. Авторы сделали заключение о том, что данный клей может применяться в качестве первой линии терапии персистирующих мочевых свищей. U. Gorsi et al. [75] использовали N-бутил-2-цианоакрилат для закрытия МС у больного 51 год после РАПН. Клей вводили перкутанным доступом, сразу отметив снижение количества отделяемого по дренажу. Последний был извлечён на 3 сутки, больной выписан на 5 день после операции.

Th.J. Ward et al. [76] наблюдали 34-летную пациентку с персистирующим МС после РАПН. Под КТ наведением ей была выполнена перкутанная криоабляция зоны экстравазации мочи, которую определили путём интравенозного введения контрастного вещества. Дальнейшее обследование после абляции установило прекращение отхождения мочи, а функция почки была сохранена.

## Заключение

Мочевые фистулы являются редкими осложнениями ПН. Их количество с уменьшением размеров диагностируемых опухолей почки и активным использованием лапароскопической и робот-ассистированной ПН значительно снизилось. Однако урологи, занимающиеся орган-сохраняющейся хирургией рака почки, иногда будут встречаться с мочевыми свищами в своей клинической практике. Поэтому они должны быть осведомлены о причинах и методах их лечения, и для этого, на наш взгляд, будут полезными результаты проведённого нами литературного обзора. В большинстве случаев стентирование мочеточника позволяет ликвидировать подтекание мочи после резекции почки. При длительных незаживающихся мочевых фистулах методом выбора может быть установка двух стентов, ретроградное или перкутанное использование фибринового клея.

## ЛИТЕРАТУРА / REFERENCES


1. Ljungberg B, Albiges L, Abu-Ghanem Y, Bensalah K, Dabestani S, Fernández-Pello S, Giles RH, Hofmann F, Hora M, Kuczyk MA, Kuusk T, Lam TB, Marconi L, Merseburger AS, Powles T, Staehler M, Tahbaz R, Volpe A, Bex A. European Association of Urology Guidelines on Renal Cell Carcinoma: The 2019 Update. Eur Urol. 2019;75(5):799-810. DOI: 10.1016/j.eururo.2019.02.011
2. Campbell SC, Novick AC, Belldegrun A, Blute ML, Chow GK, Derweesh IH, Faraday MM, Kaouk JH, Leveillee RJ, Matin SF, Russo P, Uzzo RG; Practice Guidelines Committee of the American Urological Association. Guideline for management of the clinical T1 renal mass. J Urol. 2009;182(4):1271-9. DOI: 10.1016/j.juro.2009.07.004
3. Huang WC, Elkin EB, Levey AS, Jang TL, Russo P. Partial nephrectomy versus radical nephrectomy in patients with small renal tumors--is there a difference in mortality and cardiovascular outcomes? J Urol. 2009;181(1):55-61; discussion 61-2. DOI: 10.1016/j.juro.2008.09.017
4. Kim SP, Thompson RH, Boorjian SA, Weight CJ, Han LC, Murad MH, Shippee ND, Erwin PJ, Costello BA, Chow GK, Leibovich BC. Comparative effectiveness for survival and renal function of partial and radical nephrectomy for localized renal tumors: a systematic review and meta-analysis. J Urol. 2012;188(1):51-7. DOI: 10.1016/j.juro.2012.03.006
5. Scosyrev E, Messing EM, Sylvester R, Campbell S, Van Poppel H. Renal function after nephron-sparing surgery versus radical nephrectomy: results from EORTC randomized trial 30904. Eur Urol. 2014;65(2):372-7. DOI: 10.1016/j.eururo.2013.06.044
6. Stephenson AJ, Hakimi AA, Snyder ME, Russo P. Complications of radical and partial nephrectomy in a large contemporary cohort. J Urol. 2004;171(1):130-4. DOI: 10.1097/01.ju.0000101281.04634.13
7. Wheat JC, Roberts WW, Hollenbeck BK, Wolf JS Jr, Weizer AZ. Complications of laparoscopic partial nephrectomy. Urol Oncol. 2013;31(1):57-62. DOI: 10.1016/j.urolonc.2010.11.003
8. Gonzalez-Aguirre AJ, Durack JC. Managing Complications Following Nephron-Sparing Procedures for Renal Masses. Tech Vasc Interv Radiol. 2016;19(3):194-202. DOI: 10.1053/j.tvir.2016.06.004
9. Ryan J, MacCraith E, Davis NF, McLornan L. A systematic management algorithm for perioperative complications after robotic assisted partial nephrectomy. Can Urol Assoc J. 2019;13(11):E371-E376. DOI: 10.5489/cuaj.5750
10. Simmons MN, Gill IS. Decreased complications of contemporary laparoscopic partial nephrectomy: use of a standardized reporting system. J Urol. 2007;177(6):2067-73; discussion 2073. DOI: 10.1016/j.juro.2007.01.129
11. Meeks JJ, Zhao LC, Navai N, Perry KT Jr, Nadler RB, Smith ND. Risk factors and management of urine leaks after partial nephrectomy. J Urol. 2008;180(6):2375-8. DOI: 10.1016/j.juro.2008.08.018
12. Thompson RH, Leibovich BC, Lohse CM, Zincke H, Blute ML. Complications of contemporary open nephron sparing surgery: a single institution experience. J Urol. 2005;174(3):855-8. DOI: 10.1097/01.ju.0000169453.29706.42
13. Kundu SD, Thompson RH, Kallingal GJ, Cambareri G, Russo P. Urinary fistulae after partial nephrectomy. BJU Int. 2010;106(7):1042-4. DOI: 10.1111/j.1464-410X.2010.09230.x
14. Zargar H, Khalifeh A, Autorino R, Akca O, Brandão LF, Laydner H, Krishnan J, Samarasekera D, Haber GP, Stein RJ, Kaouk JH. Urine leak in minimally invasive partial nephrectomy: analysis of risk factors and role of intraoperative ureteral catheterization. Int Braz J Urol. 2014;40(6):763-71. DOI: 10.1590/S1677-5538.IBJU.2014.06.07
15. Potretzke AM, Knight BA, Zargar H, Kaouk JH, Barod R, Rogers CG, Mass A, Stifelman MD, Johnson MH, Allaf ME, Sherburne Figenshau R, Bhayani SB. Urinary fistula after robot-assisted partial nephrectomy: a multicentre analysis of 1 791 patients. BJU Int. 2016;117(1):131-7. DOI: 10.1111/bju.13249
16. Steinbach F, Stöckle M, Müller SC, Thüroff JW, Melchior SW, Stein R, Hohenfellner R. Conservative surgery of renal cell tumors in 140 patients: 21 years of experience. J Urol. 1992;148(1):24-9; discussion 29-30. DOI: 10.1016/s0022-5347(17)36499-6
17. Moll V, Becht E, Ziegler M. Kidney preserving surgery in renal cell tumors: indications, techniques and results in 152 patients. J Urol. 1993;150(2 Pt 1):319-23. DOI: 10.1016/s0022-5347(17)35471-x
18. Campbell SC, Novick AC, Streem SB, Klein E, Licht M. Complications of nephron sparing surgery for renal tumors. J Urol. 1994;151(5):1177-80. DOI: 10.1016/s0022-5347(17)35207-2
19. Lerner SE, Hawkins CA, Blute ML, Grabner A, Wollan PC, Eickholt JT, Zincke H. Disease outcome in patients with low stage renal cell carcinoma treated with nephron sparing or radical surgery. J Urol. 1996;155(6):1868-73. PMID: 8618276
20. Gill IS, Matin SF, Desai MM, Kaouk JH, Steinberg A, Mascha E, Thornton J, Sherief MH, Strzempkowski B, Novick AC. Comparative analysis of laparoscopic versus open partial nephrectomy for renal tumors in 200 patients. J Urol. 2003;170(1):64-8. DOI: 10.1097/01.ju.0000072272.02322.ff
21. Sánchez-Ortiz R, Madsen LT, Swanson DA, Canfield SE, Wood CG. Closed suction or penrose drainage after partial nephrectomy: does it matter? J Urol. 2004;171(1):244-6. DOI: 10.1097/01.ju.0000099940.02698.38
22. Fergany AF, Saad IR, Woo L, Novick AC. Open partial nephrectomy for tumor in a solitary kidney: experience with 400 cases. J Urol. 2006;175(5):1630-3; discussion 1633. DOI: 10.1016/S0022-5347(05)00991-2
23. Pasticier G, Timsit MO, Badet L, De La Torre Abril L, Halila M, Fassi Fehri H, Colombel M, Martin X. Nephron-sparing surgery for renal cell carcinoma: detailed analysis of complications over a 15-year period. Eur Urol. 2006;49(3):485-90. DOI: 10.1016/j.eururo.2005.12.049
24. Patard JJ, Pantuck AJ, Crepel M, Lam JS, Bellec L, Albouy B, Lopes D, Bernhard JC, Guillé F, Lacroix B, De La Taille A, Salomon L, Pfister C, Soulié M, Tostain J, Ferriere JM, Abbou CC, Colombel M, Belldegrun AS. Morbidity and clinical outcome of nephron-sparing surgery in relation to tumour size and indication. Eur Urol. 2007;52(1):148-54. DOI: 10.1016/j.eururo.2007.01.039
25. Gill IS, Kavoussi LR, Lane BR, Blute ML, Babineau D, Colombo JR Jr, Frank I, Permpongkosol S, Weight CJ, Kaouk JH, Kattan MW, Novick AC. Comparison of 1,800 laparoscopic and open partial nephrectomies for single renal tumors. J Urol. 2007;178(1):41-6. DOI: 10.1016/j.juro.2007.03.038
26. Stroup SP, Palazzi K, Kopp RP, Mehrazin R, Santomauro M, Cohen SA, Patterson AL, L'Esperance JO, Derweesh IH. RENAL nephrometry score is associated with operative approach for partial nephrectomy and urine leak. Urology. 2012;80(1):151-6. DOI: 10.1016/j.urology.2012.04.026
27. Lane BR, Novick AC, Babineau D, Fergany AF, Kaouk JH, Gill IS. Comparison of laparoscopic and open partial nephrectomy for tumor in a solitary kidney. J Urol. 2008;179(3):847-51;

discussion 852. DOI: 10.1016/j.juro.2007.10.050
28. Marszalek M, Meixl H, Polajnar M, Rauchenwald M, Jeschke K, Madersbacher S. Laparoscopic and open partial nephrectomy: a matched-pair comparison of 200 patients. Eur Urol. 2009;55(5):1171-8. DOI: 10.1016/j.eururo.2009.01.042
29. Redshaw JD, West JM, Stephenson RA, Lowrance WT, Hamilton BD, Southwick AW, Dechet CB. Use of a polytetrafluoroethylene (GORE-TEX) bolster to close the renal parenchymal defect during open partial nephrectomy. Urology. 2014;84(3):707-11. DOI: 10.1016/j.urology.2014.06.004
30. Tomaszewski JJ, Smaldone MC, Cung B, Li T, Mehrazin R, Kutikov A, Canter DJ, Viterbo R, Chen DY, Greenberg RE, Uzzo RG. Internal validation of the renal pelvic score: a novel marker of renal pelvic anatomy that predicts urine leak after partial nephrectomy. Urology. 2014;84(2):351-7. DOI: 10.1016/j.urology.2014.05.001
31. Venkatesh R, Weld K, Ames CD, Figenshau SR, Sundaram CP, Andriole GL, Clayman RV, Landman J. Laparoscopic partial nephrectomy for renal masses: effect of tumor location. Urology. 2006;67(6):1169-74; discussion 1174. DOI: 10.1016/j.urology.2006.01.089
32. Permpongkosol S, Link RE, Su LM, Romero FR, Bagga HS, Pavlovich CP, Jarrett TW, Kavoussi LR. Complications of 2,775 urological laparoscopic procedures: 1993 to 2005. J Urol. 2007;177(2):580-5. DOI: 10.1016/j.juro.2006.09.031
33. Breda A, Stepanian SV, Lam JS, Liao JC, Gill IS, Colombo JR, Guazzoni G, Stifelman MD, Perry KT, Celia A, Breda G, Fornara P, Jackman SV, Rosales A, Palou J, Grasso M, Pansadoro V, Disanto V, Porpiglia F, Milani C, Abbou CC, Gaston R, Janetschek G, Soomro NA, De la Rosette JJ, Laguna PM, Schulam PG. Use of haemostatic agents and glues during laparoscopic partial nephrectomy: a multi-institutional survey from the United States and Europe of 1347 cases. Eur Urol. 2007;52(3):798-803. DOI: 10.1016/j.eururo.2007.02.035
34. Celia A, Zeccolini G, Guazzoni G, Pansadoro V, Disanto V, Porpiglia F, Milani C, Abbou C, Gaston R, Janetschek G, Soomroo NA, Fornara P, Breda A, Schulam PG, De la Rosette J, Laguna MP, Palou J, Breda G. Laparoscopic nephron sparing surgery: a multi-institutional European survey of 592 cases. Arch Ital Urol Androl. 2008;80(3):85-91. PMID: 19009862
35. Nadu A, Kleinmann N, Laufer M, Dotan Z, Winkler H, Ramon J. Laparoscopic partial nephrectomy for central tumors: analysis of perioperative outcomes and complications. J Urol. 2009;181(1):42-7; discussion 47. DOI: 10.1016/j.juro.2008.09.014
36. Benway BM, Bhayani SB, Rogers CG, Dulabon LM, Patel MN, Lipkin M, Wang AJ, Stifelman MD. Robot assisted partial nephrectomy versus laparoscopic partial nephrectomy for renal tumors: a multi-institutional analysis of perioperative outcomes. J Urol. 2009;182(3):866-72. DOI: 10.1016/j.juro.2009.05.037
37. Gill IS, Kamoi K, Aron M, Desai MM. 800 Laparoscopic partial nephrectomies: a single surgeon series. J Urol. 2010;183(1):34-41. DOI: 10.1016/j.juro.2009.08.114
38. Lifshitz DA, Shikanov SA, Deklaj T, Katz MH, Zorn KC, Eggener SE, Shalhav AL. Laparoscopic partial nephrectomy: a single-center evolving experience. Urology. 2010;75(2):282-7. DOI: 10.1016/j.urology.2009.07.1351
39. Wang P, Xia D, Wang S. Multiple factor analysis of urine leaks after retroperitoneal laparoscopic partial nephrectomy. Urol Int. 2011;87(4):411-5. DOI: 10.1159/000331905
40. Pierorazio PM, Patel HD, Feng T, Yohannan J, Hyams ES, Allaf ME. Robotic-assisted versus traditional laparoscopic partial nephrectomy: comparison of outcomes and evaluation of learning curve. Urology. 2011;78(4):813-9. DOI: 10.1016/j.urology.2011.04.065
41. Mues AC, Okhunov Z, Haramis G, Landman J. Contemporary experience with laparoscopic partial nephrectomy. J Laparoendosc Adv Surg Tech A. 2011;21(4):323-7. DOI: 10.1089/lap.2010.0411
42. Bylund JR, Clark CJ, Crispen PL, Lagrange CA, Strup SE. Hand-assisted laparoscopic partial nephrectomy without formal collecting system closure: perioperative outcomes in 104 consecutive patients. J Endourol. 2011;25(12):1853-7. DOI: 10.1089/end.2011.0175
43. Rogers CG, Singh A, Blatt AM, Linehan WM, Pinto PA. Robotic partial nephrectomy for complex renal tumors: surgical technique. Eur Urol. 2008;53(3):514-21. DOI: 10.1016/j.eururo.2007.09.047
44. Scoll BJ, Uzzo RG, Chen DY, Boorjian SA, Kutikov A, Manley BJ, Viterbo R. Robot-assisted partial nephrectomy: a large single-institutional experience. Urology. 2010;75(6):1328-34. DOI: 10.1016/j.urology.2009.10.040
45. Benway BM, Bhayani SB, Rogers CG, Porter JR, Buffi NM, Figenshau RS, Mottrie A. Robot-assisted partial nephrectomy: an international experience. Eur Urol. 2010;57(5):815-20. DOI: 10.1016/j.eururo.2010.01.011
46. Spana G, Haber GP, Dulabon LM, Petros F, Rogers CG, Bhayani SB, Stifelman MD, Kaouk JH. Complications after robotic partial nephrectomy at centers of excellence: multi-institutional analysis of 450 cases. J Urol. 2011;186(2):417-21. DOI: 10.1016/j.juro.2011.03.127
47. Kaouk JH, Hillyer SP, Autorino R, Haber GP, Gao T, Altunrende F, Khanna R, Spana G, White MA, Laydner H, Isac W, Stein RJ. 252 robotic partial nephrectomies: evolving renorrhaphy technique and surgical outcomes at a single institution. Urology. 2011;78(6):1338-44. DOI: 10.1016/j.urology.2011.08.007
48. Dulabon LM, Kaouk JH, Haber GP, Berkman DS, Rogers CG, Petros F, Bhayani SB, Stifelman MD. Multi-institutional analysis of robotic partial nephrectomy for hilar versus nonhilar lesions in 446 consecutive cases. Eur Urol. 2011;59(3):325-30. DOI: 10.1016/j.eururo.2010.11.017
49. Ficarra V, Bhayani S, Porter J, Buffi N, Lee R, Cestari A, Mottrie A. Predictors of warm ischemia time and perioperative complications in a multicenter, international series of robot-assisted partial nephrectomy. Eur Urol. 2012;61(2):395-402. DOI: 10.1016/j.eururo.2011.10.046
50. Tanagho YS, Bhayani SB, Kim EH, Figenshau RS. Renal cryoablation versus robot-assisted partial nephrectomy: Washington University long-term experience. J Endourol. 2013;27(12):1477-86. DOI: 10.1089/end.2013.0192
51. Mathieu R, Verhoest G, Droupy S, de la Taille A, Bruyere F, Doumerc N, Rischmann P, Vaessen C, Roupret M, Bensalah K. Predictive factors of complications after robot-assisted laparoscopic partial nephrectomy: a retrospective multicentre study. BJU Int. 2013;112(4):E283-9. DOI: 10.1111/bju.12222
52. Connor J, Doppalapudi SK, Wajswol E, Ragam R, Press B, Luu T, Koster H, Tamang TL, Ahmed M, Lovallo G, Munver R, Stifelman MD. Postoperative Complications After Robotic Partial Nephrectomy. J Endourol. 2020;34(1):42-47. DOI: 10.1089/end.2019.0434
53. Peyton CC, Hajiran A, Morgan K, Azizi M, Tang D, Chipollini J, Gilbert SM, Poch M, Sexton WJ, Spiess PE. Urinary leak following partial nephrectomy: a contemporary review of 975 cases. Can J Urol. 2020;27(1):10118-10124. PMID: 32065869
54. Tanagho YS, Kaouk JH, Allaf ME, Rogers CG, Stifelman MD, Kaczmarek BF, Hillyer SP, Mullins JK, Chiu Y, Bhayani SB. Perioperative complications of robot-assisted partial nephrectomy: analysis of 886 patients at 5 United States

centers. Urology. 2013;81(3):573-9. DOI: 10.1016/j.urology.2012.10.067
55. Bruner B, Breau RH, Lohse CM, Leibovich BC, Blute ML. Renal nephrometry score is associated with urine leak after partial nephrectomy. BJU Int. 2011;108(1):67-72. DOI: 10.1111/j.1464-410X.2010.09837.x
56. Mayer WA, Godoy G, Choi JM, Goh AC, Bian SX, Link RE. Higher RENAL Nephrometry Score is predictive of longer warm ischemia time and collecting system entry during laparoscopic and robotic-assisted partial nephrectomy. Urology. 2012;79(5):1052-6. DOI: 10.1016/j.urology.2012.01.048
57. Faria EF, Caputo PA, Wood CG, Karam JA, Nogueras-González GM, Matin SF. Robotic partial nephrectomy shortens warm ischemia time, reducing suturing time kinetics even for an experienced laparoscopic surgeon: a comparative analysis. World J Urol. 2014;32(1):265-71. DOI: 10.1007/s00345-013-1115-2
58. Bove P, Bhayani SB, Rha KH, Allaf ME, Jarrett TW, Kavoussi LR. Necessity of ureteral catheter during laparoscopic partial nephrectomy. J Urol. 2004;172(2):458-60. DOI: 10.1097/01.ju.0000130332.35800.08
59. Benway BM, Cabello JM, Figenshau RS, Bhayani SB. Sliding-clip renorrhaphy provides superior closing tension during robot-assisted partial nephrectomy. J Endourol. 2010;24(4):605-8. DOI: 10.1089/end.2009.0244
60. Sammon J, Petros F, Sukumar S, Bhandari A, Kaul S, Menon M, Rogers C. Barbed suture for renorrhaphy during robot-assisted partial nephrectomy. J Endourol. 2011;25(3):529-33. DOI: 10.1089/end.2010.0455
61. Haber GP, Gill IS. Laparoscopic partial nephrectomy: contemporary technique and outcomes. Eur Urol. 2006;49(4):660-5. DOI: 10.1016/j.eururo.2006.02.001
62. Kaouk JH, Khalifeh A, Hillyer S, Haber GP, Stein RJ, Autorino R. Robot-assisted laparoscopic partial nephrectomy: step-by-step contemporary technique and surgical outcomes at a single high-volume institution. Eur Urol. 2012;62(3):553-61. DOI: 10.1016/j.eururo.2012.05.021
63. Khalifeh A, Autorino R, Hillyer SP, Laydner H, Eyraud R, Panumatrassamee K, Long JA, Kaouk JH. Comparative outcomes and assessment of trifecta in 500 robotic and laparoscopic partial nephrectomy cases: a single surgeon experience. J Urol. 2013;189(4):1236-42. DOI: 10.1016/j.juro.2012.10.021
64. Kunitsky K, Lec PM, Brisbane W, Lenis AT, Chamie K. Sodium Fluorescein for Identification of Intraoperative Urine Leaks During Partial Nephrectomy. Urology. 2020;142:249. DOI: 10.1016/j.urology.2020.04.084
65. Delto JC, Chang P, Hyde S, McAnally K, Crociani C, Wagner AA. Reducing Pseudoaneurysm and Urine Leak After Robotic Partial Nephrectomy: Results Using the Early Unclamping Technique. Urology. 2019;132:130-135. DOI: 10.1016/j.urology.2019.05.042
66. Godoy G, Katz DJ, Adamy A, Jamal JE, Bernstein M, Russo P. Routine drain placement after partial nephrectomy is not always necessary. J Urol. 2011;186(2):411-5. DOI: 10.1016/j.juro.2011.03.151
67. Meeks JJ, Smith ND, Lesani OA, Nadler RB. Percutaneous endoscopic management of persistent urine leak after partial nephrectomy. J Endourol. 2008;22(3):485-8. DOI: 10.1089/end.2007.0281
68. Bruner B, Ashley R, Leibovich B, Blute M, LeRoy A. Case report: percutaneous catheter management of persistent urine leak due to iatrogenic infundibular stenosis after partial nephrectomy. J Endourol. 2009;23(1):37-41. DOI: 10.1089/end.2008.0291
69. Alsikafi NF, Steinberg GD, Gerber GS. Dual stent placement for the treatment of a persistent urine leak after partial nephrectomy. Urology. 2001;57(2):355-7. DOI: 10.1016/s0090-4295(00)01000-1
70. Pardalidis P, Andriopoulos N, Kosmaoglou E, Pardalidis N. Massive Dilation of the Ureter: An Endoscopic Management of Persistent Urinary Leak After Partial Nephrectomy. J Endourol Case Rep. 2017;3(1):186-188. DOI: 10.1089/cren.2017.0102
71. Bradford TJ, Wolf JS Jr. Percutaneous injection of fibrin glue for persistent nephrocutaneous fistula after partial nephrectomy. Urology. 2005;65(4):799. DOI: 10.1016/j.urology.2004.10.079
72. French DB, Marcovich R. Fibrin sealant for retrograde ureteroscopic closure of urine leak after partial nephrectomy. Urology. 2006;67(5):1085.e1-3. DOI: 10.1016/j.urology.2005.11.026
73. Selli C, De Maria M, Manica M, Turri FM, Manassero F. Minimally invasive treatment of urinary fistulas using N-butyl-2-cyanoacrylate: a valid first line option. BMC Urol. 2013;13:55. DOI: 10.1186/1471-2490-13-55
74. Chu W, Chien GW, Finley DS. Novel ureteroscopic technique for treatment of prolonged caliceal leak after partial nephrectomy. J Endourol. 2015;29(4):397-400. DOI: 10.1089/end.2014.0441
75. Gorsi U, Kumar S, Tyagi S, Sharma A. A novel approach to postrobot-assisted nephron-sparing surgery persistent urinary leak – Can we glue? Indian J Urol. 2020;36(1):62-64. DOI: 10.4103/iju.IJU_209_19
76. Ward TJ, Ahmed O, Chung BI, Sze DY, Hwang GL. Percutaneous Cryoablation for Successful Treatment of a Persistent Urine Leak after Robotic-Assisted Partial Nephrectomy. J Vasc Interv Radiol. 2015;26(12):1867-70. DOI: 10.1016/j.jvir.2015.08.029

## Сведения об авторе

***Бахман Гидаятович Гулиев*** — д.м.н., профессор; профессор кафедры урологии Северо-Западного ГМУ имени Мечникова; руководитель центра урологии с робот-ассистированной хирургией Мариинской больницы
г. Санкт-Петербург, Россия
ORCID iD 0000-0002-2359-6973
e-mail: gulievbg@mail.ru

## Information about the author

***Bakhman G. Guliev*** — M.D., Dr. Sc. (M), Full Prof.; Prof., Dept. of Urology, Mechnikov North-West State Medical University; Head, Urology Centre with Robot-assisted Surgery, St. Petersburg Mariinsky Hospital
St. Petersburg, Russia
ORCID iD 0000-0002-2359-6973
e-mail: gulievbg@mail.ru