© А.В. Пирогов, В.В. Сизонов, М.И. Коган, 2020
УДК 616.62-009.1-072.1-053.2
DOI 10.21886/2308-6424-2020-8-3-58-68
ISSN 2308-6424

Сравнительная эффективность и безопасность трансуретральной и везикоскопической хирургии первичного пузырно-мочеточникового рефлюкса у детей

Александр В. Пирогов[1], Владимир В. Сизонов[2,3], Михаил И. Коган[3]

[1]ГБУЗ АО «Областная детская клиническая больница им. Н.Н. Силищевой»
414011, Россия, г. Астрахань, ул. Медиков , д. 6
[2]ГБУ РО «Областная детская клиническая больница»
344015, Россия, г. Ростов-на-Дону, ул. 339-й Стрелковой Дивизии, д. 14
[3]ФГБОУ ВО «Ростовский государственный медицинский университет» Минздрава России
344022, Россия, г. Ростов-на-Дону, пер. Нахичеванский, д. 29

Введение. Исследовательский интерес к пузырно-мочеточниковому рефлюксу (ПМР) определяется сохраняющейся неудовлетворённостью результатами лечения, не исключающими развитие почечной недостаточности и артериальной гипертензии. Тактика ведения этих пациентов в настоящее время варьирует от динамического наблюдения до различных вариантов хирургической коррекции, что определяет актуальность разработки персонифицированного подхода при выборе методики хирургического лечения.

Цель исследования. Провести сравнительный анализ эффективности и безопасности трансуретрального введения кополимера полиалкоголя полиакрилата (КПП) и везикоскопического транстригонального уретероцистоанастомоза (ВУЦА) по Коэну.

Материалы и методы. Исследование основано на ретроспективном анализе результатов лечения 214 пациентов с первичным ПМР, оперированных с 2012 по 2018 год. Средний возраст 61,7 ± 47,9 месяцев. Девочек — 133 (62,1%), мальчиков — 81 (37,6%). Показанием к операции у 150 (70%) детей являлась рецидивирующая инфекция мочевых путей, у 64 (30%) — прогрессирующая рефлюкс-нефропатия. Двусторонний процесс наблюдали у 92 (43%) пациентов, левосторонний — у 69 (32%), правосторонний — у 53 (25%). Пациенты разделены на две группы. I группа — 119 (55,6%) пациентов (179 почечных единиц (ПЕ)), которым выполнено эндоскопическое лечение (ЭЛ) с использованием КПП. II группа — 95 (44,4%) детей (127 ПЕ) — выполнен везикоскопический УЦА. Каждая из групп разделена на подгруппы, включавшие ПЕ с низкой степенью (I–III ст.) ПМР и ПЕ с высокой степенью (IV–V ст.) ПМР. Градацию осложнений производили с помощью классификации Клавьен-Диндо. Статистический анализ и обработку полученных данных выполняли с использованием программного обеспечения Microsoft Excel и «STATISTICA 10».

Результаты. При сравнении гендерной структуры групп отличий не выявлено (p >0,05). Средний возраст в I группе — 53,5 ± 44,4 месяцев, во II группе — 72,0 ± 50,4 месяцев (p <0,01). Эпизоды инфекции мочевых путей до операции и двухсторонний ПМР чаще выявляли у пациентов I группы (p <0,05). Медиана продолжительности операции (мин.) и послеоперационного пребывания (сут.) и квартильный размах [Q1; Q3] в группе I — 15 [15; 15] и 2 [2; 3], соответственно, а в группе II — 100 [80; 135] и 5 [4; 7], соответственно (p <0,01). После первого ЭЛ ПМР устранён в подгруппе I (I–III ст.) в 91,7%, после второго ЭЛ общая эффективность увеличилась до 92,5%. В подгруппе II (I–III ст.) ПМР устранён у всех детей после первой операции (p <0,05). Формирование контрлатерального ПМР при одностороннем ПМР пациентов группы I (I–III ст.) наблюдали в 12,8% случаев против 0 в группе II (I–III ст.) (p <0,05). Достоверных отличий по частоте и тяжести послеоперационных осложнений между подгруппами I (I–III ст.) и II (I–III ст.) не выявлено (p >0,05). В подгруппе I (IV–V ст.) после первого ЭЛ рефлюкс устранён в 76,3%, после второго ЭЛ общая эффективность составила 81,4%. В подгруппе II (IV–V ст.) ПМР устранён в 100% случаев (p <0,01). При сравнении частоты формирования контрлатерального рефлюкса между подгруппами I (IV–V ст.) и II (IV–V ст.) различий не выявлено (p >0,05). В подгруппе I (IV–V ст.) выявлено преобладание осложнений III степени (p <0,01).

Выводы. Сравнительный анализ эффективности и безопасности хирургического лечения ПМР с использованием трансуретрального и везикоскопического доступов выявил, что ЭЛ предпочтительно использовать у пациентов с низкими степенями рефлюкса (I–III ст.). Везикоскопический доступ обеспечивает более высокую эффективность и безопасность у больных с высокими степенями ПМР (IV–V ст.) по сравнению с ЭЛ.

Ключевые слова: дети; пузырно-мочеточниковый рефлюкс; кополимер полиалкоголя полиакрилат; везикоскопический уретероцистоанастомоз; сравнение

Раскрытие информации: Исследование не имело спонсорской поддержки. Авторы заявляют об отсутствии конфликта интересов.
Вклад авторов: Александр В. Пирогов – получение данных для анализа, анализ полученных данных, написание текста рукописи, обзор публикаций по теме статьи; Владимир В. Сизонов – разработка дизайна исследования, написание текста рукописи; Михаил И. Коган – разработка дизайна исследования, научное редактирование рукописи.
Поступила в редакцию: 05.07.2020. ***Принята к публикации:*** 11.08.2020. ***Опубликована:*** 26.09.2020.
Автор для связи: Александр Владимирович Пирогов; тел.: +7 (927) 560-35-21; e-mail: alekspirogow@yandex.ru
Для цитирования: Пирогов А.В., Сизонов В.В., Коган М.И. Сравнительная эффективность и безопасность трансуретральной и везикоскопической хирургии первичного пузырно-мочеточникового рефлюкса у детей. *Вестник урологии.* 2020;8(3):58-68. https://doi.org/10.21886/2308-6424-2020-8-3-58-68

Comparative analysis of efficacy and safety of transurethral and vesicoscopic surgery of primary vesicoureteral reflux in children

Alexander V. Pirogov[1], Vladimir V. Sizonov[2,3], Mikhail I. Kogan[3]

[1]Astrakhan Regional Children's Clinical Hospital n.a. N.N. Silishchevoy
414011, Russian Federation, Astrakhan, 6 Medikov str.
[2]Rostov Regional Children's Clinical Hospital
344015, Russian Federation, Rostov-on-Don, 14 339th Strelkovoy Divizii St.
[3]Rostov State Medical University
344022, Russian Federation, Rostov-on-Don, 29 Nakhichevanskiy St.

Introduction. Research interest in vesicoureteral reflux (VUR) is determined by continued dissatisfaction with the treatment results, which do not exclude the development of renal failure and hypertension. The management tactics of such patients currently range from the dynamic follow-up to various surgical correction options, which determines the relevance of developing a personalized approach when choosing a surgical treatment technique.

Purpose of the study. The study was aimed at a comparative analysis of the efficacy and safety of transurethral administration of a polyacrylate polyalcohol copolymer (PPC) and vesicoscopic transregional ureterovesical anastomosis (VUVA) according to Cohen.

Materials and methods. The study is based on a retrospective analysis of the results of treatment of 214 patients with primary VUR, who underwent surgery from 2012 to 2018. The average age was 61.7 ± 47.9 months. Girls — 133 (62.1%), boys — 81 (37.6%). Indication for surgery in 150 (70%) children was recurrent urinary tract infection, in 64 (30%) — progressive reflux nephropathy. Bilateral process was observed in 92 (43%) patients, left-sided — in 69 (32%), right-sided — in 53 (25%). Patients were divided into two groups. Group I — 119 (55.6%) patients (179 renal units (RU)), who underwent endoscopic treatment (ET) using PPC. Group II — 95 (44.4%) children (127 RU) who underwent VUVA. Each of the groups was divided into subgroups, including RU with a low grade of (I–III) VUR and RU with a high grade of (IV–V) VUR. Complications were graded using the Clavien-Dindo classification. Statistical analysis and processing of the obtained data were performed using Microsoft Excel and STATISTICA10 software.

Results. When comparing the gender structure of the groups, differences were not detected ($p > 0.05$). The average age in Group I was 53.5 ± 44.4 months, in Group II — 72.0 ± 50.4 months. ($p < 0.01$). Episodes of urinary tract infection before surgery and bilateral VUR were detected more often in patients of Group I ($p < 0.05$). Median duration of surgery (min.) and postoperative stay (days) and quartile range [Q1; Q3] in Group I were 15 [15; 15] and 2 [2; 3], respectively, and in Group II — 100 [80; 135] and 5 [4; 7], respectively ($p < 0.01$). After the first ET, VUR was eliminated in Subgroup I (I–III deg) in 91.7%; after the second ET, the overall efficiency increased to 92.5%. In Subgroup II (I–III deg), VUR was eliminated in all children after the first surgery ($p < 0.05$). The formation of contralateral VUR with unilateral VUR in patients of Group I (I–III) was observed in 12.8% of cases versus 0 in Group II (I–III) ($p < 0.05$). There were no significant differences in the frequency and severity of postoperative complications between subgroups I (I–III) and II (I–III) ($p > 0.05$). In Subgroup I (IV–V) after the first ET, reflux was eliminated in 76.3%, after the second ET the overall efficiency was 81.4%. In Subgroup II (IV–V deg), VUR was eliminated in 100% of cases ($p < 0.01$). When comparing the frequency of contralateral reflux formation between subgroups I (IV–V) and II (IV–V), no differences were found ($p > 0.05$). In Subgroup I (IV–V), a predominance of the III-grade complications ($p < 0.01$) was revealed.

Conclusion. A comparative analysis of the efficacy and safety of surgical treatment of VUR using transurethral and vesicoscopic approaches revealed that ET is preferred for patients with low reflux grades (I–III). Vesicoscopic approach provides higher efficacy and safety in patients with high VUR grades (IV–V) compared with ET.

Key words: children; vesicoureteral reflux; polyacrylate polyalcohol copolymer; vesicoscopic uretero-vesical anastomosis; comparison

Disclosure: The study did not have sponsorship. The authors have declared no conflicts of interest.
Authors` contributions: Alexander V. Pirogov – obtaining data for analysis, analyzing the data obtained, writing the text of the manuscript, reviewing publications on the topic of the article; Vladimir V. Sizonov – research design development, manuscript writing; Mikhail I. Kogan – research design, manuscript writing.
Received: 05.07.2020. ***Accepted:*** 11.08.2020. ***Published:*** 26.09.2020.
For correspondence: Alexander V. Pirogov; tel.: +7 (927) 560-35-21; e-mail: alekspirogow@yandex.ru
For citation: Pirogov A.V., Sizonov V.V., Kogan M.I. Comparative analysis of efficacy and safety of transurethral and vesicoscopic surgery of primary vesicoureteral reflux in children. *Urology Herald.* 2020;8(3):58-68. (In Russ.). https://doi.org/10.21886/2308-6424-2020-8-3-58-68

Введение

Пузырно-мочеточниковый рефлюкс (ПМР) с момента его открытия в 1883 году В.И. Земблиновым [1] стал предметом широкой дискуссии, не утратившей свою остроту и до настоящего момента. Исследовательский интерес к ПМР определяется сохраняющейся неудовлетворённостью исходами лечения, не исключающими развитие почечной недостаточности и артериальной гипертензии [2, 3], связанных с невозможностью исключить развитие рефлюкс-нефропатии с одной стороны и высокой частотой встречаемости ПМР (0,4 – 1,8%) [4] с другой.

Тактика ведения пациентов в настоящее время варьирует от динамического наблюдения, как с использованием антибиотикопрофилактики, так и без неё, до различных вариантов хирургической коррекции. В любом случае целью лечения является сохранение почечной функции [5].

Наиболее популярными методиками хирургического лечения ПМР являются трансуретральная его коррекция различными объёмообразующими препаратами, и уретероцистоанастомоз (УЦА). Роль и место описанных методик оперативного лечения ПМР на сегодняшний день строго не определены, и разработка персонифицированного подхода при выборе хирургической тактики является актуальной задачей [6, 7].

Цель исследования. В свете изложенного мы сочли актуальным сравнительный анализ эффективности и безопасности трансуретрального введения объёмообразующего препарата (кополимер полиалкоголя полиакрилата (КПП)) и везикоскопического транстригонального уретероцистоанастомоза по Коэну (ВУЦА).

Материалы и методы

Исследование основано на ретроспективном анализе результатов лечения 214 пациентов — это 306 почечных единиц (ПЕ) с первичным ПМР, оперированных с 2012 по 2018 год. Средний возраст 61,7 ± 47,9 месяцев в диапазоне от 2 месяцев до 17 лет включительно. Девочек — 133 (62,1%), мальчиков — 81 (37,6%). Рецидивирующие ИМП явились показанием к хирургическому лечению у 150 (70%) детей, в 64 (30%) случаях показания к операции формировали на фоне прогрессирующей рефлюкс-нефропатии. Двусторонний процесс наблюдали у 92 (43%) пациентов, левосторонний — у 69 (32%), правосторонний — у 53 (25%). ПМР III степени диагностирован в подавляющем большинстве ПЕ (36%), IV степени в каждой третьей (30%) ПЕ (табл. 1).

Больные разделены на две группы. Первая группа — 119 детей (55,6%) включала 179 ПЕ, где выполняли эндоскопическое лечение рефлюкса (ЭЛР) с использованием кополимера полиалкоголя полиакрилата (КПП) (Vantris). Вторая группа — 95 пациентов (44,4%) состоящая из 127 ПЕ, где выполнен ВУЦА по Коэну. В свою очередь каждая из групп разделена на подгруппы, включавшие ПЕ с низкой степенью (I–III ст.) и ПЕ с высокой степенью (IV–V ст.) ПМР (рис.)

Исключены из исследования пациенты, имеющие в анамнезе какие-либо операции на мочевом пузыре, уретеровезикальном сегменте, нейрогенный мочевой пузырь, полное удвоение

Таблица 1. Степень пузырно-мочеточникового рефлюкса в почечных единицах
Table 1. The grade of vesicoureteral reflux presented in the renal units

Степень ПМР *VUR grade*	I	II	III	IV	V	Итого *Total*
Количество ПЕ *RU index*	23 (8%)	61 (20%)	111 (36%)	91 (30%)	20 (6%)	306

Примечания: ПМР — пузырно-мочеточниковый рефлюкс; ПЕ — почечные единицы
Notes: *VUR — vesicoureteral reflux; RU — the renal units*

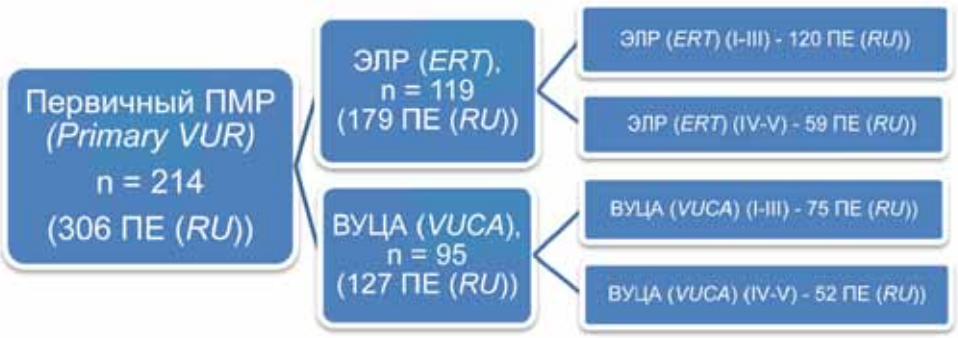

Рисунок. Распределение пациентов с первичным ПМР на группы и подгруппы (ПМР — пузырно-мочеточниковый рефлюкс, ПЕ — почечные единицы, ЭЛР — эндоскопическое лечение рефлюкса, ВУЦА — везикоскопический транстригональный уретероцистоанастомоз)

Figure. Distribution of patients with primary VUR into groups and subgroups (VUR — vesicoureteral reflux, ERT — endoscopic reflux treatment, VUCA — Cohen's vesicoscopic transtrigonal ureterocystoanastomosis, RU — the renal units)

верхних мочевых путей, сопутствующую патологию нижних мочевых путей.

Рефлюкс градуировали с использованием классификации международного комитета по изучению рефлюкса (International Reflux Study Committee (IRSC) [8]. ПМР диагностировали по результатам микционной цистографии.

Хирургическое лечение выполняли при наличии осложнённого рецидивирующего течения инфекции мочевых путей (ИМП), снижения дифференциальной почечной функции, прогрессирующей рефлюкс-нефропатии. В части случаев показания к оперативному лечению формировались вследствие отказа родителей от консервативной терапии.

ВУЦА выполняли аналогично предложенной в 2005 году методике [9] с частичными изменениями. Основные этапы идентичны предложенному в 1975 году вариантом транстригонального уретероцистоанастомоза [10], с дополнениями, внесёнными в 2005 году [9], соответствовали описанной нами технике [11, 12].

ЭЛР выполняли с использованием в качестве объём образующего вещества КПП, под общим обезболиванием, используя технику: STING [13], HIT [14]. Выбор методики введения зависел от формы устья согласно предложенной в 2008 году классификации [15]. При выявлении устья типа H2 и H3 использовали технику HIT, при обнаружении устья H0 и H1 использовали технику STING. Среднее количество введенного КПП при выполнении ЭЛР — 0,27 ± 0,1 мл.

Через сутки после ЭЛР выполняли контрольное ультразвуковое исследование (УЗИ). После ВУЦА первое УЗИ выполняли через сутки после удаления мочеточникового дренажа или на следующий день после операции если дренаж не устанавливали. В дальнейшем УЗИ выполняли через 1, 6, 12 месяцев после операции. После года наблюдения за больными с ПМР, вне зависимости от наличия жалоб и клинических проявлений выполняли в дальнейшем УЗИ каждые 6 месяцев.

Микционную цистоуретрографию (МЦУГ) после ЭЛР производили через 4 – 6 месяцев, а у пациентов группы ВУЦА — при наличии рецидивирующего течения ИМП или выявления при УЗИ дилатации верхних мочевых путей.

Градацию осложнений производили с помощью классификации Клавьен-Диндо.

Статистический анализ и обработку полученных данных выполняли с использованием программного обеспечения Microsoft Excel и «STATISTICA 10» (версия 10, StatSoft, Inc, Tulsa, USA) и «R» (версия 3.2, R Foundation for Statistical Computing, Vienna, Austria). При проверке на нормальность использовали критерии Шапиро-Уилка, Колмогорова-Смирнова, а также оценивали коэффициенты асимметрии и эксцессу выборки. В качестве описательной статистики для исчисляемых параметров использовали медианы, средние значения, стандартные отклонения и квартильный размах (Q1; Q3) и числа/проценты для качественных показателей. С целью сравнения исчисляемых переменных использовали непараметрический тест Манна-Уитни, для сравнения качественных переменных использовался критерий Пирсона (χ^2). Критическое значение уровня статистической значимости принимали равным 0,05.

Результаты

При сравнении гендерной структуры групп ЭЛР и ВУЦА отличий не выявлено (p >0,05). Средний возраст в группе с ЭЛР — 53,5 ± 44,4 месяцев. Достоверно ниже, чем в группе ВУЦА —

72,0 ± 50,4 месяцев (p <0,01). Эпизоды ИМП до операции значимо чаще выявляли у пациентов ЭЛР (75,6% против 63,2% в группе ВУЦА) (p <0,05). Двусторонний процесс встречался чаще в группе ЭЛР, чем в группе ВУЦА, 50,4% и 33,7% соответственно (p <0,05). Не выявлено отличий между группами при попарном сравнении частоты различных степеней ПМР в ПЕ (p >0,05) (табл. 2).

Медиана продолжительности операции (мин.) и послеоперационного пребывания (сут.) и квартильный размах [Q1; Q3] в группе ЭЛР составили 15 [15; 15] и 2 [2; 3], соответственно, что достоверно меньше аналогичных значений в группе ВУЦА — 100 [80; 135] и 5 [4; 7], соответственно (p <0,01).

При однократном введении КПП устранение рефлюкса в ПЕ подгруппы ЭЛР (I–III ст.) удалось достичь в 110 ПЕ (91,7%), в одном случае для устранения ПМР понадобилась вторая инъекция КПП. В подгруппе ВУЦА (I–III ст.) ПМР устранены во всех 75 ПЕ (100%). Таким образом, ВУЦА оказался достоверно эффективнее (p <0,05) по сравнению с ЭЛР при низких степенях (I–III) ПМР (табл. 3).

Формирование контрлатерального ПМР при одностороннем процессе наблюдали в группе ЭЛР (I–III ст.) в 12,8% случаев против 0 в группе ВУЦА (I–III ст.) (p <0,05) (табл. 3).

Достоверных отличий по частоте и тяжести послеоперационных осложнений по Клавьен-Диндо между подгруппами ЭЛР (I–III ст.) и ВУЦА (I–III ст.) не выявлено (табл. 3).

Однако в группе ЭЛР (I–III ст.) наблюдали больше тяжёлых осложнений III степени — два случая обструкция уретеровезикального сегмента (УВС), устранённых путём формирования

Таблица 2. Сравнительная характеристика групп
Table 2. Comparative demographics of the groups

Характеристики *Demographics*	ЭЛР *ERT*	ВУЦА *VUCA*	p
Количество пациентов (ПЕ) *Number of patients (RU)*	119 (179)	95 (127)	
Девочки *Girls*	70 (58,8%)	63 (66,3%)	> 0,05
Мальчики *Boys*	49 (41,2%)	32 (33,7%)	> 0,05
Возраст, месяцы *Age, months*	53,5 ± 44,4	72,0 ± 50,4	< 0,01
Фебрильная ИМП *Febrile UTI*	90 (75,6%)	60 (63,2%)	*< 0,05*
Отсутствие ИМП *No UTI*	29 (24,4%)	35 (36,8%)	*< 0,05*
Двусторонний ПМР *Double-sided VUR*	60 (50,4%)	32 (33,7%)	*< 0,05*
Левосторонний ПМР *Left-sided PMR*	34 (28,6%)	35 (36,8%)	> 0,05
Правосторонний ПМР *Right-sided PMR*	25 (21,0%)	28 (29,5%)	> 0,05
Степени ПМР *VUR grades*			
I	16 (9%)	7 (6%)	> 0,05
II	39 (22%)	22 (17%)	> 0,05
III	65 (36%)	46 (36%)	> 0,05
IV	48 (27%)	43 (34%)	> 0,05
V	11 (6%)	9 (7%)	> 0,05

Примечания: ПЕ — почечные единицы; ИМП — инфекция мочевых путей; ПМР — пузырно-мочеточниковый рефлюкс; ЭЛР — эндоскопическое лечение рефлюкса; ВУЦА — везикоскопический транстригональный уретероцистоанастомоз по Коэну
Notes: *RU — the renal units; UTI — urinary tract infection; VUR — vesicoureteral reflux; ELR — endoscopic reflux treatment; VUCA — Cohen's vesicoscopic transtrigonal ureterocystoanastomosis*

Таблица 3. Результаты лечения в подгруппах ЭЛР (I–III степени) и ВУЦА (I–III степени)
Table 3. Treatment results in the ERT (I–III grades) and VUCA (I–III grades) subgroups

Характеристики *Demographics*	ЭЛР *(ERT)* (I–III) (n = 120)	ВУЦА *(VUCA)* (I–III) (n = 75)	p
Эффективность после 1 операции *Efficiency after 1st operation*	110 (91,8%)	75 (100%)	< 0,05
Эффективность после 2 операции *Efficiency after 2nd operation*	111 (92,5%)	0	< 0,05
Общая эффективность *Total efficiency*	111 (92,5%)	75 (100%)	< 0,05
Формирование контрлатерального ПМР при одностороннем рефлюксе *The contralateral VUR formation in case of unilateral reflux*	5 (12,8%) / 39	0 / 32	*< 0,05*
Осложнения по Клавьен-Диндо (степени) *Complications by Clavien-Dindo (grades)*			
I	1 (0,8%)	4 (5,3%)	> 0,05
II	0	0	
III	11 (9,2%)	4 (5,3%)	> 0,05
IV	0	0	
V	0	0	
всего *total*	12 (10%)	8 (10,6%)	> 0,05

Примечания: ПМР — пузырно-мочеточниковый рефлюкс; ЭЛР — эндоскопическое лечение рефлюкса; ВУЦА — везикоскопический транстригональный уретероцистоанастомоз по Коэну
Notes: *VUR — vesicoureteral reflux; ELR — endoscopic reflux treatment; VUCA — Cohen's vesicoscopic transtrigonal ureterocystoanastomosis*

ВУЦА, 9 случаев рецидива ПМР, потребовавших повторных вмешательств и меньше осложнений 1 степени — рецидив ПМР, который не требовал хирургической коррекции.

В подгруппе ВУЦА (I–III ст.) осложнения отличались разнообразием, но по тяжести были сопоставимы с осложнениями в подгруппе ЭЛР (I–III ст.). Осложнения III степени выявлены в 4 случаях — 1 случай острой обструкции УВС в раннем послеоперационном периоде (ликвидирован установкой пункционной нефростомы), 1 случай миграции наружного дренажа мочеточника в мочевой пузырь (удалён трансуретрально), 1 случай развития околопузырной уриномы (устранена лапароскопической санацией) и 1 случай — инородные тела мочевого пузыря (шовный материал — удалённого трансуретрально). Осложнения I степени: 1 случай фебрильной ИМП; 1 случай развития околопузырной гематомы; 2 случая преходящей обструкции в УВС.

В подгруппе ЭЛР (IV–V ст.) при однократном введении КПП в 59 ПЕ ПМР устранён в 45 (76,3%). Повторное ЭЛР по поводу рецидива выполнено в 9 ПЕ, в результате ПМР устранён здесь в 3ПЕ. Таким образом ПМР после двух ЭЛР устранён в 48 ПЕ (81,4%). В подгруппе ВУЦА (IV–V ст.) рефлюкс устранён во всех 52 ПЕ (100%) после единственной операции, и эффективность операции оказалась выше по сравнению с подгруппой ЭЛР (IV–V ст.) (p <0,01). (табл. 4). При сравнении частоты формирования контрлатерального ПМР у пациентов с односторонним процессом между подгруппами ЭЛР (IV–V ст.) и ВУЦА (IV–V ст.) достоверных различий не выявлено — 13,3% и 6,9% соответственно (p >0,05) (табл. 4).

В подгруппе ЭЛР (IV–V ст.) выявлено преобладание осложнений III степени: 7 ПЕ с обструкцией УВС, устранённой путём формирования ВУЦА; 14 ПЕ с рецидивом ПМР (7 из которых ПМР устранён путём формирования ВУЦА, 3 — повторным ЭЛР, 4 — исчезли из под наблюдения). В группе ВУЦА (IV–V ст.) выявлена одна острая обструкция УВС в раннем послеоперационном периоде, потребовавшая установки пункционной нефросто-

Таблица 4. Результаты лечения в подгруппах ЭЛР (IV–V степени) и ВУЦА (IV–V степени)
Table 4. Treatment results in the ERT (IV–V grades) and VUCA (IV–V grades) subgroups

Характеристики *Demographics*	ЭЛР *(ERT)* (IV–V) (n = 59)	ВУЦА *(VUCA)* (IV–V) (n = 52)	p
Эффективность после 1 операции *Efficiency after 1st operation*	45 (76,3%)	52 (100%)	< 0,01
Эффективность после 2 операции *Efficiency after 2nd operation*	48 (81,4%)	0	< 0,01
Общая эффективность *Total efficiency*	81,4%	100%	< 0,01
Формирование контрлатерального ПМР при одностороннем рефлюксе *The contralateral VUR formation in case of unilateral reflux*	2 (13,3%) / 15	2 (6,9%) / 29	> 0,05
Осложнения по Клавьен-Диндо (степени) *Complications by Clavien-Dindo (grades)*			
I	2 (3,4%)	5 (9,6%)	> 0,05
II	0	0	
III	21 (35,6%)	2 (3,8%)	*< 0,01*
IV	0	0	
V	0	0	
всего *total*	23 (38,9%)	7 (13,5%)	*< 0,01*

Примечания: ПМР — пузырно-мочеточниковый рефлюкс; ЭЛР — эндоскопическое лечение рефлюкса; ВУЦА — везикоскопический транстригональный уретероцистоанастомоз по Коэну
Notes: *VUR — vesicoureteral reflux; ELR — endoscopic reflux treatment; VUCA — Cohen's vesicoscopic transtrigonal ureterocystoanastomosis*

мы, и 1 случай подтекания мочи из троакарного доступа после удаления дренажей, устранённый катетеризацией мочевого пузыря (табл. 4). Не обнаружено достоверных различий в количестве осложнений I степени (p >0,05). Так, в подгруппе ЭЛР (IV–V ст.) — это 2 случая фебрильной ИМП в раннем послеоперационном периоде, устранённых консервативно, в подгруппе ВУЦА (IV–V ст.) — 3 случая фебрильной ИМП, 1 случай подтекания мочи из троакарного доступа, через который выведен дренаж мочеточника, самостоятельно купировавшийся после удаления уретерального дренажа, 1 случай позадипузырной гематомы, спонтанно исчезнувшей (табл. 4).

Обсуждение

Неослабевающий исследовательский интерес к проблеме ПМР реализован в большом количестве публикаций как в отечественной, так и зарубежной литературе. Несмотря на это попытки сформировать консенсус в части оказания помощи пациентам с ПМР сталкиваются с отсутствием достаточного количества качественных исследований, которые могли бы быть положены в основу современных клинических рекомендаций. В текущих клинических рекомендациях ESPU [5] авторы в преамбуле указывают на невозможность стандартного подхода в формировании документа, учитывая отсутствие достаточного количества рандомизированных исследований. Последние рекомендации являются исключительно панельными и отражают лишь мнение экспертов, участвовавших в их создании.

Вышеизложенное создаёт условия для многообразия подходов к реализации лечебной тактики. Выбор метода лечения основывается преимущественно на учёте большого количества факторов риска развития рефлюкс-нефропатии. Существует достаточно широкий консенсус в части определения момента перехода к хирургическому лечению от консервативного подхода. Смена лечебной тактики предпринимается при

отсутствии эффекта от консервативной терапии [5–7].

Рекомендации по выбору метода хирургического лечения весьма расплывчаты и в подавляющем числе случаев окончательное решение основано на субъективном подходе хирурга.

Исторически хирургия ПМР начиналась с внедрения в середине XX столетия разнообразных оперативных методик [10, 16, 17], суть которых сводилась к удлинению подслизистого отдела мочеточника. Открытые антирефлюксные вмешательства обеспечивают высокую эффективность: 92 – 98% [18], однако отличались и отличаются высокой травматичностью, требуют продолжительного госпитального этапа и длительного периода реабилитации, и не всегда удовлетворяют пациентов и их родителей косметическим результатом.

ЭЛ ПМР, предложенное в 1981 году E. Matouschek [19], и популяризированная O'Donnell [13], является прекрасной альтернативой как длительной антибактериальной терапии, так и отрытым антрирефлюксным операциям. Однако, общая эффективность ЭЛР с использованием различных препаратов после одной или двух инъекций остаётся ниже эффективности открытых антирефлюксных операций и составляет 85% [20]. Появление КПП в арсенале имплантов позволило повысить эффективность ЭЛР [21], но сопровождалось увеличением частоты обструктивных осложнений [22–24].

Описанные тенденции определили актуальность разработки и внедрения малоинвазивных хирургических технологий, основанных на реализации принципов формирования антирефлюксной защиты с использованием лапароскопического [25–26] и везикоскопического доступов (ВД) [27].

Использованный в нашем исследовании ВД сочетает в себе преимущества эндоскопической и лапароскопической хирургии с эффективностью открытого уретероцистоанастомоза (ОУЦА) [6, 9, 11, 12, 28–30] исключая негативное влияние пневмоперитонеума на организм ребёнка.

Таким образом, в настоящий момент нет общепринятого консенсуса, какой подход можно признать «золотым стандартом» в лечении ПМР [6, 7]. С учётом этого мы ретроспективно сравнили особенности и результаты лечения первичного ПМР с использованием трансуретрального и ВД.

Определение хирургической тактики в зависимости от степени рефлюкса реализовали на основе актуальных европейских клинических рекомендаций [5], положив в основу разделения подгрупп с градацией рефлюксов на высокую (IV–V ст.) и низкую (I–III ст.) степени.

Средний возраст пациентов в группе ЭЛР оказался достоверно ниже чём в группе ВУЦА ($p < 0,01$), что можно объяснить, во-первых: естественным предпочтением хирурга оперировать младших детей наименее инвазивным способом, во-вторых: везикоскопические манипуляции требуют пространства в полости мочевого пузыря, которое естественно ограничено у детей младшего возраста, что затрудняет формирование УЦА у этих пациентов.

ИМП преобладали в структуре показаний к операции в группе ЭЛР ($p < 0,05$) и являлась основным показанием к операции у детей младшего возраста, тогда как прогрессирование рефлюкс-нефропатии и являлись показанием к операции лечению у большего количества пациентов группы ВУЦА.

Среди пациентов ЭЛР, было больше случаев двухстороннего ПМР, что обусловлено, с нашей точки зрения, естественным желанием хирурга избежать возникающих технических трудностей при формировании ВУЦА с двух сторон.

Анализ наших данных демонстрирует преимущества трансуретрального доступа при хирургическом лечении ПМР низких степеней (I–III ст.), которые определяются низкой травматичностью доступа при сопоставимом уровне эффективности, а также количеством осложнений, даже несмотря на большее количество рефлюксов, сформировавшихся в послеоперационном периоде с противоположенной стороны.

Сравнение результатов лечения ПМР с IV–V степенью рефлюкса с использованием трансуретрального и везикоскопического доступов, напротив, продемонстрировало, что у этой группы детей оптимальным следует считать использование везикоскопического доступа, который обеспечивает большую эффективность при меньшем количеством тяжёлых осложнений и при одинаковой вероятности формирования ПМР с противоположной стороны.

Заключение

Сравнительный анализ эффективности и безопасности хирургического лечения ПМР с использованием трансуретрального и ВД выявил, что ЭЛР предпочтительно использовать у пациентов с низкими степенями рефлюкса (I–III ст.). ВД обеспечивает более высокую эффективность и безопасность у больных с высокими степенями рефлюкса (IV–V ст.) при сравнении с ЭЛР.

ЛИТЕРАТУРА

1. Рябцева А.В., Фомин Д.К., Яцык С.П., Шарков С.М., Абрамов К.С. Исторические аспекты изучения пузырно-мочеточникового рефлюкса у детей. *Педиатрическая фармакология.* 2008;5(6):67-74. eLIBRARY ID: 12805122
2. Ardissino G, Daccò V, Testa S, Bonaudo R, Claris-Appiani A, Taioli E, Marra G, Edefonti A, Sereni F; ItalKid Project. Epidemiology of chronic renal failure in children: data from the ItalKid project. *Pediatrics*. 2003;111(4 Pt 1):e382-7. https://doi.org/10.1542/peds.111.4.e382
3. Jacobson SH, Hansson S, Jakobsson B. Vesico-ureteric reflux: occurrence and long-term risks. *Acta Paediatr Suppl*. 1999;88(431):22-30. https://doi.org/10.1111/j.1651-2227.1999.tb01315.x
4. Sargent MA. What is the normal prevalence of vesicoureteral reflux? *Pediatr Radiol.* 2000;30(9):587-93. https://doi.org/10.1007/s002470000263
5. *EAU Guidelines. Edn. presented at the EAU Annual Congress Amsterdam 2020*. ISBN 978-94-92671-07-3.
6. Chung KLY, Sihoe J, Liu K, Chao N, Hung J, Liu C, Yam F, Leung Y, Tam P, Lee KH, Leung M. Surgical Outcome Analysis of Pneumovesicoscopic Ureteral Reimplantation and Endoscopic Dextranomer/Hyaluronic Acid Injection for Primary Vesicoureteral Reflux in Children: A Multicenter 12-Year Review. *J Laparoendosc Adv Surg Tech A*. 2018;28(3):348-353. https://doi.org/10.1089/lap.2017.0281
7. Kirsch AJ, Arlen AM. Evolving surgical management of pediatric vesicoureteral reflux: is open ureteral reimplantation still the 'Gold Standard'? *Int Braz J Urol*. 2020;46(3):314-321. https://doi.org/10.1590/S1677-5538.IBJU.2020.99.05
8. Lebowitz RL, Olbing H, Parkkulainen KV, Smellie JM, Tamminen-Möbius TE. International system of radiographic grading of vesicoureteric reflux. International Reflux Study in Children. *Pediatr Radiol.* 1985;15(2):105-9. https://doi.org/10.1007/BF02388714
9. Yeung CK, Sihoe JD, Borzi PA. Endoscopic cross-trigonal ureteral reimplantation under carbon dioxide bladder insufflation: a novel technique. *J Endourol*. 2005;19(3):295-9. https://doi.org/10.1089/end.2005.19.295
10. Cohen SJ. Uretero cystoneostomie: eine neue antireflux technik. *Aktuelle Urol.* 1975;6:1–6.
11. Пирогов А.В., Сизонов В.В. Сравнительный анализ эффективности реимплантации мочеточников при пузырно-мочеточниковом рефлюксе и обструкции уретеровезикального сегмента с использованием везикоскопического доступа у детей. *Вестник урологии.* 2017;5(4):47-57. https://doi.org/10.21886/2308-6424-2017-5-4-47-57
12. Пирогов А.В., Сизонов В.В., Коган М.И. Опыт 157 везикоскопических операций у детей. *Урология.* 2017;6:59–64. eLIBRARY ID: 30754512
13. O'Donnell B, Puri P. Treatment of vesicoureteric reflux by endoscopic injection of Teflon. *Br Med J (Clin Res Ed).* 1984;289(6436):7-9. https://doi.org/10.1136/bmj.289.6436.7
14. Kirsch AJ, Perez-Brayfield M, Smith EA, Scherz HC. The modified sting procedure to correct vesicoureteral reflux: improved results with submucosal implantation within the intramural ureter. *J Urol.* 2004;171(6 Pt 1):2413-6. https://doi.org/10.1097/01.ju.0000127754.79866.7f
15. Cerwinka WH, Scherz HC, Kirsch AJ. Dynamic hydrodistention classification of the ureter and the double hit method to correct vesicoureteral reflux. *Arch Esp Urol.* 2008;61(8):882-7. https://doi.org/10.4321/s0004-06142008000800005
16. Politano VA, Leadbetter WF. An operative technique for the correction of vesicoureteral reflux. *J Urol.* 1958;79(6):932-41. https://doi.org/10.1016/s0022-5347(17)66369-9

REFERENCES

1. Riabtseva A.V., Fomin D.K., Yatsyk S.P., Sharkov S.M., Abramov K.S. Historical aspects of the vesicoureteral reflux study among children. *Pediatric Pharmacology.* 2008;5(6):67-74. (In Russ.). eLIBRARY ID: 12805122
2. Ardissino G, Daccò V, Testa S, Bonaudo R, Claris-Appiani A, Taioli E, Marra G, Edefonti A, Sereni F; ItalKid Project. Epidemiology of chronic renal failure in children: data from the ItalKid project. *Pediatrics*. 2003;111(4 Pt 1):e382-7. https://doi.org/10.1542/peds.111.4.e382
3. Jacobson SH, Hansson S, Jakobsson B. Vesico-ureteric reflux: occurrence and long-term risks. *Acta Paediatr Suppl*. 1999;88(431):22-30. https://doi.org/10.1111/j.1651-2227.1999.tb01315.x
4. Sargent MA. What is the normal prevalence of vesicoureteral reflux? *Pediatr Radiol.* 2000;30(9):587-93. https://doi.org/10.1007/s002470000263
5. *EAU Guidelines. Edn. presented at the EAU Annual Congress Amsterdam 2020*. ISBN 978-94-92671-07-3.
6. Chung KLY, Sihoe J, Liu K, Chao N, Hung J, Liu C, Yam F, Leung Y, Tam P, Lee KH, Leung M. Surgical Outcome Analysis of Pneumovesicoscopic Ureteral Reimplantation and Endoscopic Dextranomer/Hyaluronic Acid Injection for Primary Vesicoureteral Reflux in Children: A Multicenter 12-Year Review. *J Laparoendosc Adv Surg Tech A*. 2018;28(3):348-353. https://doi.org/10.1089/lap.2017.0281
7. Kirsch AJ, Arlen AM. Evolving surgical management of pediatric vesicoureteral reflux: is open ureteral reimplantation still the 'Gold Standard'? *Int Braz J Urol*. 2020;46(3):314-321. https://doi.org/10.1590/S1677-5538.IBJU.2020.99.05
8. Lebowitz RL, Olbing H, Parkkulainen KV, Smellie JM, Tamminen-Möbius TE. International system of radiographic grading of vesicoureteric reflux. International Reflux Study in Children. *Pediatr Radiol.* 1985;15(2):105-9. https://doi.org/10.1007/BF02388714
9. Yeung CK, Sihoe JD, Borzi PA. Endoscopic cross-trigonal ureteral reimplantation under carbon dioxide bladder insufflation: a novel technique. *J Endourol*. 2005;19(3):295-9. https://doi.org/10.1089/end.2005.19.295
10. Cohen SJ. Uretero cystoneostomie: eine neue antireflux technik. *Aktuelle Urol.* 1975;6:1–6.
11. Pirogov A.V., Sizonov V.V. Comparative analysis of efficacy of ureteral reimplantation at vesicoureteral reflux and ureterovesical junction obstruction using vesicoscopic approach in children. *Herald Urology.* 2017;5(4):47-57. (In Russ.). https://doi.org/10.21886/2308-6424-2017-5-4-47-57
12. Pirogov A.V., Sizonov V.V., Kogan M.I. Experience of 157 vesikoscopic operations in children. *Urologiia.* 2017;6:59–64 (In Russ.) eLIBRARY ID: 30754512
13. O'Donnell B, Puri P. Treatment of vesicoureteric reflux by endoscopic injection of Teflon. *Br Med J (Clin Res Ed).* 1984;289(6436):7-9. https://doi.org/10.1136/bmj.289.6436.7
14. Kirsch AJ, Perez-Brayfield M, Smith EA, Scherz HC. The modified sting procedure to correct vesicoureteral reflux: improved results with submucosal implantation within the intramural ureter. *J Urol.* 2004;171(6 Pt 1):2413-6. https://doi.org/10.1097/01.ju.0000127754.79866.7f
15. Cerwinka WH, Scherz HC, Kirsch AJ. Dynamic hydrodistention classification of the ureter and the double hit method to correct vesicoureteral reflux. *Arch Esp Urol.* 2008;61(8):882-7. https://doi.org/10.4321/s0004-06142008000800005
16. Politano VA, Leadbetter WF. An operative technique for the correction of vesicoureteral reflux. *J Urol.* 1958;79(6):932-41. https://doi.org/10.1016/s0022-5347(17)66369-9
17. Gregoir W. Le traitement chirurgical du reflux vesico-ureteral con- genital. *Acta Chir Belg.* 1964;63:432.;

17. Gregoir W. Le traitement chirurgical du reflux vesico-ureteral con- genital. *Acta Chir Belg.* 1964;63:432.;
18. Bisignani G, Decter RM. Voiding cystourethrography after uncomplicated ureteral reimplantation in children: is it necessary? *J Urol.* 1997;158(3 Pt 2):1229-31. https://doi.org/10.1097/00005392-199709000-00145
19. Matouschek E. Die Behandlung des vesikorenalen Refluxes durch transurethrale Einspritzung von Teflonpaste [Treatment of vesicorenal reflux by transurethral teflon-injection (author's transl)]. *Urologe A.* 1981;20(5):263-4. German. PMID: 7197421.
20. Elder JS, Diaz M, Caldamone AA, Cendron M, Greenfield S, Hurwitz R, Kirsch A, Koyle MA, Pope J, Shapiro E. Endoscopic therapy for vesicoureteral reflux: a meta-analysis. I. Reflux resolution and urinary tract infection. *J Urol.* 2006;175(2):716-22. https://doi.org/10.1016/S0022-5347(05)00210-7
21. Chertin B, Arafeh WA, Zeldin A, Ostrovsky IA, Kocherov S. Endoscopic correction of VUR using vantris as a new non-biodegradable tissue augmenting substance: three years of prospective follow-up. *Urology*. 2013;82(1):201-4. https://doi.org/10.1016/j.urology.2013.01.024
22. Alizadeh F, Mazdak H, Khorrami MH, Khalighinejad P, Shoureshi P. Postoperative ureteral obstruction after endoscopic treatment of vesicoureteral reflux with polyacrylate polyalcohol copolymer (Vantris®). *J Pediatr Urol.* 2013;9(4):488-92. https://doi.org/10.1016/j.jpurol.2012.11.007
23. Сизонов В.В., Акрамов Н.Р., Бондаренко С.Г., Долгов Б.В., Дубров В.И., Каганцов И.М., Пирогов А.В., Шкляр В.Н., Щедров Д.Н., Гарманова Т.Н. Обструктивные осложнения эндоскопического лечения пузырно-мочеточникового рефлюкса у детей. *Детская хирургия*. 2016;20(4):181-184. https://doi.org/10.18821/1560-9510-2016-20-4-181-184
24. Sizonov VV, Kagantsov IM, Mayr JM, Akramov NR, Pirogov AV, Gasanov ZA. Risk factors for obstructive complications after endoscopic correction of vesicoureteral reflux using polyacrylate polyalcohol copolymer. *Medicine*. 2020;99:22(e20386). https://doi.org/10.1097/md.0000000000020386
25. Ehrlich RM, Gershman A, Fuchs G. Laparoscopic vesicoureteroplasty in children: initial case reports. *Urology.* 1994;43(2):255-61. https://doi.org/10.1016/0090-4295(94)90058-2
26. Bondarenko S. Laparoscopic extravesical transverse ureteral reimplantation in children with obstructive megaureter. *J Pediatr Urol.* 2013;9(4):437-41. https://doi.org/10.1016/j.jpurol.2013.01.001
27. Okamura K, Ono Y, Yamada Y, Kato T, Tsuji Y, Ohshima S, Miyake K. Endoscopic trigonoplasty for primary vesicoureteric reflux. *Br J Urol.* 1995;75(3):390-4. https://doi.org/10.1111/j.1464-410x.1995.tb07355.x
28. Valla JS, Steyaert H, Griffin SJ, Lauron J, Fragoso AC, Arnaud P, Léculée R. Transvesicoscopic Cohen ureteric reimplantation for vesicoureteral reflux in children: a single-centre 5-year experience. *J Pediatr Urol.* 2009;5(6):466-71. https://doi.org/10.1016/j.jpurol.2009.03.012
29. Jayanthi VR. Vesicoscopic cross-trigonal ureteral reimplantation: High success rate for elimination of primary reflux. *J Pediatr Urol.* 2018;14(4):324.e1-324.e5. https://doi.org/10.1016/j.jpurol.2018.04.005
30. Tae BS, Jeon BJ, Choi H, Park JY, Bae JH. Comparison of open and pneumovesical approaches for Politano-Leadbetter ureteric reimplantation: a single-center long-term follow-up study. *J Pediatr Urol.* 2019;15(5):513.e1-513.e7. https://doi.org/10.1016/j.jpurol.2019.05.033

18. Bisignani G, Decter RM. Voiding cystourethrography after uncomplicated ureteral reimplantation in children: is it necessary? *J Urol.* 1997;158(3 Pt 2):1229-31. https://doi.org/10.1097/00005392-199709000-00145
19. Matouschek E. Die Behandlung des vesikorenalen Refluxes durch transurethrale Einspritzung von Teflonpaste [Treatment of vesicorenal reflux by transurethral teflon-injection (author's transl)]. *Urologe A.* 1981;20(5):263-4. German. PMID: 7197421.
20. Elder JS, Diaz M, Caldamone AA, Cendron M, Greenfield S, Hurwitz R, Kirsch A, Koyle MA, Pope J, Shapiro E. Endoscopic therapy for vesicoureteral reflux: a meta-analysis. I. Reflux resolution and urinary tract infection. *J Urol.* 2006;175(2):716-22. https://doi.org/10.1016/S0022-5347(05)00210-7
21. Chertin B, Arafeh WA, Zeldin A, Ostrovsky IA, Kocherov S. Endoscopic correction of VUR using vantris as a new non-biodegradable tissue augmenting substance: three years of prospective follow-up. *Urology*. 2013;82(1):201-4. https://doi.org/10.1016/j.urology.2013.01.024
22. Alizadeh F, Mazdak H, Khorrami MH, Khalighinejad P, Shoureshi P. Postoperative ureteral obstruction after endoscopic treatment of vesicoureteral reflux with polyacrylate polyalcohol copolymer (Vantris®). *J Pediatr Urol.* 2013;9(4):488-92. https://doi.org/10.1016/j.jpurol.2012.11.007
23. Sizonov V.V., Akramov N.R., Bondarenko S.G., Dlgov B.L., Dubrov V.I., Kagantsov I.M., Pirogov A.V., Shklyar V.N., Shchedrov D.N., Garmanova T.N. Obstructive complications of endoscopic treatment of vesicoureteral reflux in children. *Detskaya khirurgiya (Russian Journal of Pediatric Surgery).* 2016; 20(4):181-184. (In Russ.). https://doi.org/10.18821/1560-9510-2016-20-4-181-184
24. Sizonov VV, Kagantsov IM, Mayr JM, Akramov NR, Pirogov AV, Gasanov ZA. Risk factors for obstructive complications after endoscopic correction of vesicoureteral reflux using polyacrylate polyalcohol copolymer. *Medicine.* 2020;99:22(e20386). https://doi.org/10.1097/md.0000000000020386
25. Ehrlich RM, Gershman A, Fuchs G. Laparoscopic vesicoureteroplasty in children: initial case reports. *Urology.* 1994;43(2):255-61. https://doi.org/10.1016/0090-4295(94)90058-2
26. Bondarenko S. Laparoscopic extravesical transverse ureteral reimplantation in children with obstructive megaureter. *J Pediatr Urol.* 2013;9(4):437-41. https://doi.org/10.1016/j.jpurol.2013.01.001
27. Okamura K, Ono Y, Yamada Y, Kato T, Tsuji Y, Ohshima S, Miyake K. Endoscopic trigonoplasty for primary vesicoureteric reflux. *Br J Urol.* 1995;75(3):390-4. https://doi.org/10.1111/j.1464-410x.1995.tb07355.x
28. Valla JS, Steyaert H, Griffin SJ, Lauron J, Fragoso AC, Arnaud P, Léculée R. Transvesicoscopic Cohen ureteric reimplantation for vesicoureteral reflux in children: a single-centre 5-year experience. *J Pediatr Urol.* 2009;5(6):466-71. https://doi.org/10.1016/j.jpurol.2009.03.012
29. Jayanthi VR. Vesicoscopic cross-trigonal ureteral reimplantation: High success rate for elimination of primary reflux. *J Pediatr Urol.* 2018;14(4):324.e1-324.e5. https://doi.org/10.1016/j.jpurol.2018.04.005
30. Tae BS, Jeon BJ, Choi H, Park JY, Bae JH. Comparison of open and pneumovesical approaches for Politano-Leadbetter ureteric reimplantation: a single-center long-term follow-up study. *J Pediatr Urol.* 2019;15(5):513.e1-513.e7. https://doi.org/10.1016/j.jpurol.2019.05.033

Сведения об авторах

Александр Владимирович Пирогов – заведующий детским урологическим отделением ГБУЗ АО «ОДКБ им. Н.Н. Силищевой»
г. Астрахань, Россия
ORCID iD 0000-0001-8031-2597
e-mail: alekspirogow@yandex.ru

Владимир Валентинович Сизонов – д.м.н., доцент; профессор кафедры урологии и репродуктивного здоровья человека (с курсом детской урологии-андрологии) ФГБОУ ВО РостГМУ Минздрава России; заведующий детским урологическим отделением ГБУ РО ОДКБ
г. Ростов-на-Дону, Россия
ORCID iD 0000-0001-9145-8671
e-mail: vsizonov@mail.ru

Михаил Иосифович Коган – Заслуженный деятель науки РФ, д.м.н., профессор; заведующий кафедрой урологии и репродуктивного здоровья человека (с курсом детской урологии-андрологии) ФГБОУ ВО РостГМУ Минздрава России
г. Ростов-на-Дону, Россия
ORCID iD 0000-0002-1710-0169
e-mail: dept_kogan@mail.ru

Information about the authors

Alexander V. Pirogov – M.D.; Head, Urology Division, Astrakhan Regional Children's Clinical Hospital n.a. N.N. Silishchevoy
ORCID iD 0000-0001-8031-2597
e-mail: alekspirogow@yandex.ru

Vladimir V. Sizonov – M.D., Dr.Sc. (M), Assoc. Prof. (Docent); Prof., Dept. of Urology and Human Reproductive Health (with the Pediatric Urology and Andrology Course), Rostov State Medical University; Head, Pediatric Urology Division, Rostov Regional Children's Clinical Hospital
ORCID iD 0000-0001-9145-8671
e-mail: vsizonov@mail.ru

Mikhail I. Kogan – Honored Scientist of Russian Federation, M.D., Dr.Sc.(M), Full Prof.; Head, Department of Urology and Human Reproductive Health (with the Pediatric Urology and Andrology Course), Rostov State Medical University
ORCID iD 0000-0002-1710-0169
e-mail: dept_kogan@mail.ru