© Коллектив авторов, 2020
УДК 616.617-089.844:616.62-089.87
DOI 10.21886/2308-6424-2020-8-2-10-20
ISSN 2308-6424

Отдалённые функциональные результаты ортотопической деривации мочи по Studer и VIP после радикальной цистэктомии у женщин

Вагиф А. Атдуев[1,2], Юлия О. Любарская[2], Денис С. Ледяев[1,2], Заур К. Кушаев[1]

[1]ФГБОУ ВО «Приволжский исследовательский медицинский университет» Минздрава России
603950, Россия, г. Нижний Новгород, пл. Минина и Пожарского, д. 10/1
[2]ФБУЗ «Приволжский окружной медицинский центр» ФМБА России
603001, Россия, г. Нижний Новгород, Нижневолжская набережная, д. 2

Введение. Целесообразность реконструкции ортотопического мочевого резервуара после радикальной цистэктомии (РЦЭ) у женщин до сих пор остаётся дискутабельной. Это связано с особенностями физиологии и анатомии женских нижних мочевых путей и повышенным риском развития после операции недержания мочи или задержки мочеиспускания.

Цель исследования. Изучение отдалённых функциональных результатов создания отротопического мочевого резервуара по Vescica Ileale Padovana (VIP) в сравнении с техникой создания мочевого резервуара по Studer после РЦЭ у женщин.

Материалы и методы. В исследование включены 32 женщины, которым была выполнена РЦЭ с формированием ортотопического мочевого резервуара по Studer (13 пациенток) и «сферический» резервуар в модификации VIP (19 пациенток). На момент операции возраст пациенток был 61,1±1,9 (29 – 82) лет. Среднее время наблюдения составило 77,5±7,8 (17 – 157, медиана 82) месяцев. Пациентки, которым выполнен более сложный вид пластики по VIP, были моложе больных, оперированных по методике Studer (p = 0,014). По другим параметрам группы статистически не различались.

Результаты. Общая пятилетняя выживаемость в группе Studer составила 90,9 %, в группе VIP — 94,7 % (p = 0,596). 59,4 % пациенток оказались полностью континентными. Женщины после пластики по VIP лучше удерживали мочу (68,4 % vs 46,2 %). Частота недержания мочи лёгкой степени была больше после операции по Studer. Частота недержания мочи тяжелой степени в обеих группах оказалась одинаковой. Ночное недержание мочи в обеих группах было одинаковым. Интермиттирующую катетеризацию применяли пациентки после VIP пластики чаще, чем после операции по Studer (21 % vs 7,7 %). При уродинамическом исследовании показано, что меньшая физиологическая ёмкость резервуара по Studer за счёт более интенсивной перистальтики стенок резервуара, вызывающей непроизвольное подтекание мочи, гиперперистальтика резервуара и более высокая частота недержания мочи обуславливают у пациенток более полное опорожнение резервуара, меньшее количество остаточной мочи и меньшую потребность в самокатетеризации. В группе пациенток с пластикой по VIP, зафиксирована высокая физиологическая ёмкость резервуара с более низким давлением стенок резервуара в фазу наполнения, что проявляется меньшей частотой недержания мочи, и, при этом, более значительным количеством остаточной мочи и более высокой потребностью в самокатетеризации.

Заключение. У женщин после РЦЭ возможно формирование ортотопического мочевого резервуара с благоприятными отдалёнными результатами. Наиболее выгодным в отношении качества дневного удержания мочи является модификация VIP, которая характеризуется достаточно высокой ёмкостью и низким внутрипросветным давлением. Но при данной методике операции возрастает риск гиперконтиненции, требующей периодической катетеризации. Комплексное уродинамическое исследование позволило показать прямое влияние различных характеристик резервуара на характер и степень нарушений мочеиспускания пациенток.

Ключевые слова: радикальная цистэктомия у женщин; ортотопический мочевой резервуар; Studer; VIP; комплексное уродинамическое исследование; недержание мочи; гиперконтиненция

Раскрытие информации: Исследование не имело спонсорской поддержки. Авторы заявляют об отсутствии конфликта интересов.

Вклад авторов: Вагиф А. Атдуев – разработка дизайна исследования, сбор материала, написание текста рукописи; Юлия О. Любарская – сбор материала, написание текста рукописи; Денис С. Ледяев – статистическая обработка данных; Заур К. Кушаев – сбор материала, обзор литературы, написание текста рукописи.

Поступила в редакцию: 13.05.2020. ***Принята к публикации:*** 09.06.2020. ***Опубликована:*** 26.06.2020.

Автор для связи: Заур Кимович Кушаев; тел.: +7 (920) 008-68-80; e-mail: zaur.kimovich@mail.ru

Для цитирования: Атдуев В.А., Любарская Ю.О., Ледяев Д.С., Кушаев З.К. Отдалённые функциональные результаты ортотопической деривации мочи по Studer и VIP после радикальной цистэктомии у женщин. *Вестник урологии.* 2020;8(2):10-20. https://doi.org/10.21886/2308-6424-2020-8-2-10-20

Long-term functional results of orthotopic urinary derivation by Studer and VIP after radical cystectomy in women

Vagif A. Atduev[1,2], Julia O. Lyubarskaya[2], Denis S. Ledyaev[1,2], Zaur K. Kushaev[1]

[1]Privolzhsky Research Medical University
603950, Russian Federation, Nizhniy Novgorod, 10/1 Minina and Pozharskogo sq.
[2]Volga District Medical Center
603001, Russian Federation, Nizhniy Novgorod, 2 Nizhnevolzhskaya sq.

Introduction. The feasibility of reconstructing an orthotopic urinary reservoir after radical cystectomy (RCE) in women is still debatable. This is due to the peculiarities of the physiology and anatomy of the female lower urinary tract and an increased risk of developing urinary incontinence or urinary retention after surgery.

Purpose of the study. Studying long-term functional results of creating an orthotopic urinary reservoir by VIP in comparison with the technique of creating a urinary reservoir by Studer after RCE in women.

Materials and methods. The study included 32 women who underwent RCE with the formation of an orthotopic urinary reservoir by to Studer — 13 patients and a «spherical» reservoir in the VIP — 19 modification. At the time of surgery, the age of patients was 61.1±1.9 years (29 – 82). The average follow-up time was 77.5±7.8 months (17 – 157, median 82). The patients who underwent a more complex type of plastic were younger than the patients operated on by the Studer method (p = 0.014). The groups did not differ statistically in other parameters.

Results. The overall five-year survival rate in the Studer group was 90.9%, and in the VIP group — 94.7% (p = 0.596). 59.4% of patients were completely continent. Women after plastic surgery by VIP held urine better (68.4% vs 46.2%). The incidence of mild urinary incontinence was higher after Studer surgery. The incidence of severe urinary incontinence was the same in both groups. Nighttime urinary incontinence was the same in both groups. Intermittent catheterization was used more often by patients after VIP plastic surgery than after Studer surgery (21% vs 7.7%). In urodynamic studies, it was shown that the lower physiological capacity of the reservoir according to Studer due to more intense peristalsis of the reservoir wall, which causes involuntary leaking of urine, hyperperistalsis of the reservoir and a higher frequency of urinary incontinence causes more complete emptying in patients less residual urine, less need for self-catheterization. In the group of patients with plastic surgery according to VIP, a high physiological capacity of the reservoir with a lower pressure of the walls of the reservoir during the filling phase was recorded. This is manifested by a lower incidence of urinary incontinence, and, at the same time, a more significant amount of residual urine and a higher need for patients for self-catheterization.

Conclusion. The formation of an orthotopic urinary reservoir with favourable long-term results is possible in women after RCE. The most beneficial in terms of the quality of daily held urine is the VIP modification, which is characterized by sufficiently high capacity and low intraluminal pressure. However, with this method of surgery, the risk of hypercontinence increases, which requires periodic catheterization. A complex urodynamic study made it possible to show the direct effect of various characteristics of the reservoir on the nature and degree of impaired urination of patients.

Key words: radical cystectomy in women; orthotopic urinary reservoir; Studer; VIP; complex urodynamic research; urinary incontinence; hypercontinent

Disclosure: The study did not have sponsorship. The authors have declared conflicts of interest.
Authors contribution: Vagif A. Atduev – research design development, obtaining data for analysis, writing the text of the manuscript; Julia O. Lyubarskaya – obtaining data for analysis, writing the text of the manuscript; Denis S. Ledyaev – analysis of the data; Zaur K. Kushaev – obtaining data for analysis, review of publications on the topic of the article, writing the text of the manuscript.
Received: 13.05.2020. ***Accepted:*** 09.06.2020. ***Published:*** 26.06.2020.
For correspondence: Zaur K. Kushaev; tel.: +7 (920) 008-68-80; e-mail: zaur.kimovich@mail.ru
For citation: Atduev V.A., Lyubarskaya Yu.O., Ledyaev D.S., Kushaev Z.K. Long-term functional results of orthotopic urinary derivation by Studer and VIP after radical cystectomy in women. *Urology Herald.* 2020;8(2):10-20. (In Russ.). https://doi.org/10.21886/2308-6424-2020-8-2-10-20

Введение

У женщин радикальная цистэктомия (РЦЭ) подразумевает выполнение передней экзентерации: единым блоком удаляется уретра, мочевой пузырь, передняя стенка влагалища и матка с придатками, производится расширенная тазовая лимфаденэктомия [1]. Если опухоль локализована не в шейке мочевого пузыря или проксимальной уретре, то возможно сохранение уретры, сосудисто-нервных пучков и влагалища, для последующего формирования ортотопического кишечного мочевого резервуара [2–4].

Целесообразность деривации мочи путём ортотопического мочевого резервуара после радикальной цистэктомии (РЦЭ) у женщин до сих пор остаётся дискутабельной. Это связано с особенностями физиологии и анатомии женских нижних мочевых путей и повышенным риском развития после операции специфических осложнений — недержания мочи или задержки мочеиспускания [5, 6].

Существует множество модификаций формирования ортотопических мочевых резервуаров из различных сегментов желудочно-кишечного тракта [2, 3, 7–9]. Но до сих пор не разработан метод создания идеального мочевого резервуара, отличающегося хорошей резервуарной и эвакуаторной функцией. Некоторыми авторами показано, что мочевые резервуары, сформированные из подвздошной кишки, являются более комплаентными, чем резервуары, созданные из толстой кишки [10]. Благодаря детубуляризации тонкокишечного сегмента и придания резервуару сферической формы наилучшим образом достигается достаточная физиологическая емкость и сохранение низкого внутрипросветного давления при наполнении резервуара. [6, 10, 11]. Одним из способов создания сферического резервуара из подвздошной кишки является методика по Vescica Ileale Padovana (VIP) [12]. Имеются исследования, демонстрирующие благоприятные отдаленные результаты использования для деривации мочи именно способа VIP [13].

В литературе отсутствуют публикации, посвящённые сравнительной оценке функциональных результатов деривации мочи по способу VIP с другими методами ортотопической деривации мочи, таким как Studer, в частности у женщин [14].

В связи с этим, ***целью настоящего исследования*** стало изучение отдаленных функциональных результатов создания отротопического мочевого резервуара по VIP в сравнении с техникой создания мочевого резервуара Studer после радикальной цистэктомии у женщин.

Материалы и методы

С 2004 г. по 2018 г. в урологической клинике Приволжского окружного медицинского центра ФМБА России радикальная цистэктомия по поводу рака мочевого пузыря выполнена 120 женщинам. У 71 (59,2 %) пациентки после РЦЭ сформирован ортотопический кишечный мочевой резервуар, у остальных 49 (42,8 %) выполнены другие виды деривации мочи.

При выборе сегмента кишечника для формирования ортотопического мочевого резервуара предпочтение отдавали подвздошной кишке, из нее были созданы резервуары у 48 (67,6 %) больных. Ортотопические мочевые резервуары из сегментов толстой кишки сформированы у 23 (32,4 %) больных.

В исследование были включены 32 женщины, которым была выполнена радикальная цистэктомия с формированием ортотопического мочевого резервуара из подвздошной кишки в модификациях по Studer — 13 пациенток, и 19 пациенток, которым сформирован «сферический» резервуар в модификации VIP. Основным критерием включения в исследование являлась возможность объективного обследования пациентки и сбора данных о ее состоянии и функции ортотопического мочевого резервуара в сроки после операции более 12 месяцев.

На момент операции средний возраст больных составил 61,1±1,9 лет (40 – 82). Среднее время наблюдения — 77,5±7,8 месяцев (17 – 157, медиана 82). Клинико-патологические характеристики больных отражены в таблице 1. Кроме возраста больных по другим параметрам группы статистически не различались. Пациентки, которым выполнен более сложный вид пластики по VIP, были моложе больных, оперированных по методике Studer (p = 0,014).

Все женщины до операции сохраняли самостоятельное мочеиспускание, удерживали мочу или в единичных случаях имели стрессовое недержание мочи легкой степени.

В нашем исследовании наличие и степень недержания мочи оценивались с помощью анкетирования и Pad-теста. Учитывая, что само определение недержания мочи отличается в разных исследованиях, а различия в критериях оценки недержания мочи затрудняют сравнение результатов, нами решено разделить пациентов на 3 группы:

– отсутствие недержания мочи — прокладки не используются, или используется 1 прокладка в течение суток, как «страховочная»;

Таблица 1. Характеристика пациентов в исследуемых группах
Table 1. Demographics of patients in the study groups

Характеристики *Demographics*		Обе группы *All group* (n = 32)	Studer (n = 13)	VIP (n = 19)	p
Возраст больных, лет *Age of patients, years*		61,1±1,9	66,6±3,1; 65 (ДИ 95%; 59,9–73,3)	57,4±2,1; 59 (ДИ 95%; 53–61,7)	0,014
Время наблюдения, мес. *The observation time, months*		77,5±7,8	72,2±11,4; 64 (ДИ 95%; 42,8–101,5)	81,2±9,5; 83 (ДИ 95%; 61,3–101,1)	0,575
T1		15 (46,9%)	7 (53,8%)	8 (42,1%)	
T2		13 (40,6%)	6 (46,2%)	7 (36,8%)	0,323
T3		4 (12,5%)	0	4 (21,1%)	
N0		31 (96,9%)	13 (100%)	18 (94,7%)	0,821
N1		1 (3,1%)	0	1 (5,3%)	
G1			2 (15,4%)	0	
G2			3 (23,1%)	6 (31,6%)	0,596
G3			8 (61,5%)	13 (68,4%)	
Уротелиальный рак *Urothelial cancer*		32 (100%)	13 (100%)	19 (100%)	1,0
Индекс массы тела по Кетле *Kettle Body Mass Index*	Дефицит *Deficiency*	0	0	0	0,986
	Нормальный *Normal*	11 (34,4%)	4 (30,8%)	7 (36,8%)	
	Избыточный *Excess*	21 (65,6%)	9 (69,2%)	12 (63,2%)	
	Средний *Average*	28,15+/-1	28,2±1,4	28,1±1,3	

– лёгкая степень недержания мочи — использование 2 – 3-х прокладок;
– тяжёлая степень недержания мочи — использование 4-х и более прокладок.

Пациенткам спустя 12 и более месяцев после операции выполняли комплексное уродинамическое исследование (КУДИ). КУДИ включало урофлоуметрию, цистометрию, профилометрию уретры, в том числе с применением провокационных проб. Перед КУДИ стерильным катетером эвакуировали остаточную мочу. Устанавливали внутриполостные стерильные катетеры-датчики (цистометрический, профилометрический, ректальный датчики). С целью наполнения резервуара использовали изотонический раствор NaCl 0,9 %. Исследования проводили на уродинамической установке «Newton». Оценку и интерпретацию результатов исследований осуществлял один специалист.

Расчёты производили в компьютерной программе для статистической обработки данных SPSS Statistics 16. Для определения однородности сравниваемых групп использовался однофакторный дисперсионный анализ и определение критерия Манна-Уитни. Для оценки выживаемости использовали метод Каплана-Майера. Сравнение групп по количественному признаку производилось с применением t-критерия Стьюдента при выполнении условий его применимости и с применением критерия Манна-Уитни в остальных случаях.

Результаты

Общая выживаемость достоверно не зависела от вида деривации мочи (рис. 1): общая пятилетняя выживаемость в группе Studer составила 90,9 %, в группе VIP — 94,7 % (p = 0,596).

Одним из частых осложнений после реконструкции ортотопического мочевого резервуара у женщин является недержание мочи. В общей популяции наших больных 59,4 % оказались полностью континентными (табл. 2). Женщины после пластики по VIP лучше удерживали мочу (в 68,4 % случаев). Существенная разница между группами оказалась в частоте недержания мочи легкой степени, более характерной для операции по Studer. Частота недержания мочи тяжелой степени в обеих группах оказалась одинаковой.

Ночное недержание мочи, имеющее другой механизм развития после цистэктомии и не имеющее прямой зависимости от вида ортотопического резервуара, в обеих группах наблюдалось с одинаковой частотой (табл. 2).

Как и ожидалось, интермиттирующую катетеризацию по поводу гиперконтиненции намного чаще применяли пациентки после VIP пластики, чем после операции по Studer (21 % vs 7,7 %).

При анализе уродинамических показателей в фазу наполнения и фазу опорожнения резервуара отмечено некоторое увеличение физиологической ёмкости мочевого резервуара в группе пациенток после VIP пластики (табл. 3). В группе пациенток с пластикой по Studer выявлены более высокие показатели «давления утечки», и максимального давления стенок резервуара.

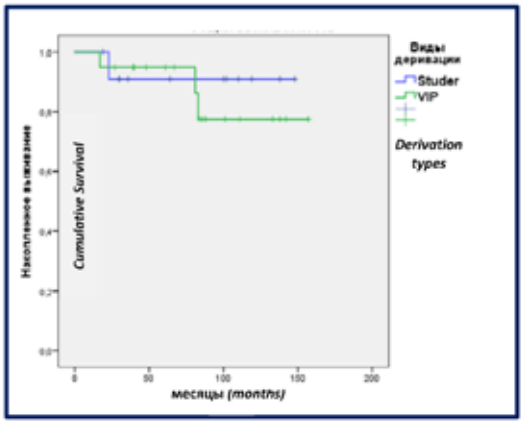

Рисунок 1. Общая выживаемость больных
Figure 1. Overall survival of patients

Таким образом, более высокая частота недержания мочи в группе пациенток с кишечной пластикой по Studer, объясняется в подавляющем большинстве случаев меньшей физиологической емкостью резервуара за счет более интенсивной перистальтики стенок резервуара, вызывающей непроизвольное подтекание (недержание) мочи. При этом наблюдающаяся гиперперистальтика резервуара и более высокая частота недержания мочи обусловливает у пациенток из группы кишечной пластики по Studer более полное опорожнение резервуара, меньшее количество остаточной мочи и, как следствие, редкую потребность в самокатетеризации.

В группе пациенток с пластикой по VIP, соответственно, зафиксирована более высокая физиологическая ёмкость резервуара с более низким давлением стенок резервуара в фазу наполнения, что проявляется меньшей частотой недержания мочи и при этом более значительным количеством остаточной мочи и более высокой потребностью в самокатетеризации.

Для иллюстрации состояния мочеиспускания пациенток с ортотопическими мочевыми резервуарами приведены клинические примеры.

Пациентка ИАН 1951 г.р., 06.12.2007 г. выполнена передняя экзентерация органов малого таза с формированием ортотопического мочевого резервуара в модификации Studer по поводу рака мочевого пузыря T1N0M0G3. Проведено комплексное обследование через 9 лет после операции. Жалоб нет. Использует одну «страховочную» прокладку в сутки. По данным УЗИ, патологии органов брюшной полости и почек нет, полостная система почек не расширена. УЗИ мочевого резервуара — патологии нет, остаточной мочи — 10 мл. Выполнено комплексное уродинамическое исследование (рис. 2 – 6). Урофлоуметрия —необструктивный прерывистый тип мочеиспускания с высокими потоками, максимальная скорость — 32 мл/с, средняя — 11 мл/с при объёме 173 мл, остаточная моча 20 мл. Цистометрическая ёмкость артифициального мочевого резервуара 400 мл. В фазу наполнения давление резервуара нестабильное, определяются перистальтические сокращения с повышением давления до 15 – 25 см вод. ст., при наполнении более 200 мл. При объёме более 200 мл — повышение давления в резервуаре до 30 – 35 см вод. ст., непроизвольное подтекание мочи по каплям. В конце фазы наполнения при объеме 300 мл давление в резервуаре достигает 50 см вод. ст. (сидя при объёме 400 мл — до 62 см вод. ст.), что сопровождается непроизвольной потерей мочи. При кашлевой пробе и абдоминальном давлении до 90 см вод. ст. и объёме до 200 мл подтекания мочи не отмечено. Первое ощущение наполнение — 150 мл (сидя), позыв в виде тяжести в низу живота — 199 мл, мах позыв и непроизвольное мочеиспускание — 400 мл (сидя), 300 мл (стоя). Фаза опорожнения — мочеиспускание с катетером умеренно обструктивное с умеренно выраженным абдоминальным компонентом. Остаточной мочи — не более 40 мл. Повышения активно-

Таблица 2. Отдаленные функциональные результаты
Table 2. Long-term functional results

Функциональные показатели *Functional indicators*	Обе группы *All group* (n = 32)	Studer (n = 13)	VIP (n = 19)	p
Функция дневного удержания мочи *Daytime urine retention function*				
Нет недержания мочи *No urinary incontinence*	19 (59,4%)	6 (46,2%)	13 (68,4%)	
Недержание мочи лёгкой степени *Mild urinary incontinence*	6 (18,7%)	4 (30,8%)	2 (10,5%)	0,4
Недержание мочи тяжёлой степени *Severe urinary incontinence*	7 (21,9%)	3 (23,1%)	4 (21,1%)	
Ночное недержание мочи *Nighttime incontinence*	13 (40,6%)	6(46,2%)	7(36,8%)	
Интермиттирующая катетеризация *Intermittent catheterization*	5 (15,6%)	1(7,7%)	4(21%)	

Таблица 3. Уродинамические показатели ортотопического мочевого резервуара
Table 3. Urodynamic parameters of the orthotopic urinary reservoir

Уродинамические показатели *Urodynamic parameters*	Studer (n = 13)	VIP (n = 19)	p
V (ёмкость) резервуара, мл *Reservoir volume, ml*	328,25±54,58	439,64±31,56	0,071
P_det_утечки, см H_2O *P_det_leak, cm H2O*	30,25±5,1	26,48±3,5	0,532
P_det_max, см H_2O *P_det_max, cm H2O*	39,2±5,7	29,4±4,4	0,192
Q_max, мл/с *Q_max, ml/s*	20,5±3,8	19,5±3,7	0,857
Q_ave, мл/с *Q_ave, ml/s*	7,67±1,6	7,59±1,3	0,969
P_ves_max_изгнание, см H_2O *P_ves_max_expulsion, cm H_2O*	126,01±18,7	108,28±11,8	0,415
P_ves_qmax_изгнание, см H_2O *P_ves_qmax_expulsion, cm H_2O*	83,1±15,8	65,2±11,6	0,38
P_det_open, см H_2O *P_det_open, cm H_2O*	23,5±4,3	16,6±4,2	0,314
P_det_max_изгнание, см H_2O *P_det_max,_expulsion, cm H_2O*	29,7±4,2	38,0±8,9	0,538
P_det_clos, см H_2O *P_det_clos, cm H_2O*	4,9±3,8	6,1±4,6	0,86
Длина уретры, мм *Lenth_uretra, mm*	22,9±5,2	22,7±3,1	0,974
P_ur_clos, см H_2O *P_ur_clos, cm H_2O*	30,6±11,8	37,8±4,2	0,474
Остаточная моча, мл *Residual urine, ml*	61,25±10	154,29±55	0,095

сти мышц тазового дна в фазу опорожнения не зафиксировано. Профиль уретрального давления: функциональная длина уретры — 17 мм, максимальное уретральное давление — 54,7 см вод. ст. в покое, максимальное давление закрытия — 24,7 см вод. ст., при кашлевой пробе ± отрицательное (до 29 см вод. ст.) при «везикальном» 80 – 90 см вод. ст.

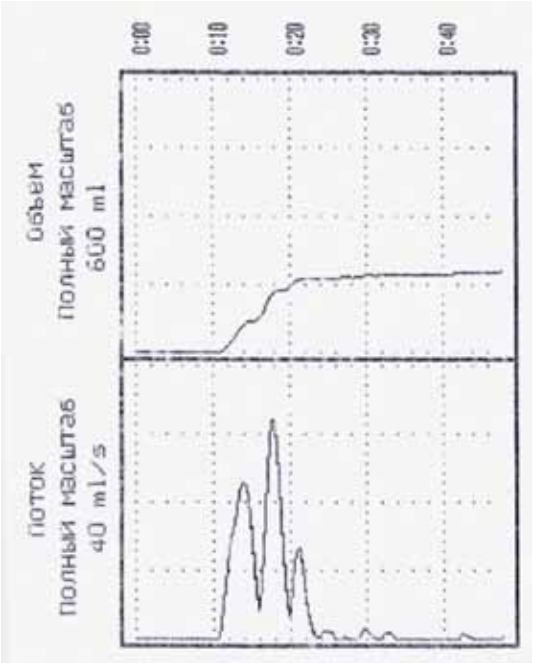

Рисунок 2. Урофлоуметрия
Figure 2. ***Uroflowmetry***

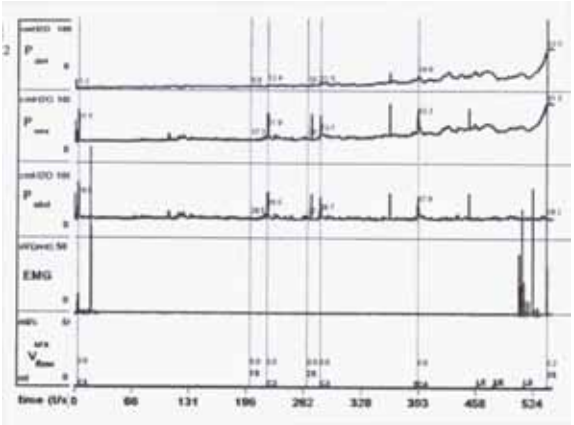

Рисунок 3. Цистометрия наполнения
Figure 3. ***Filling cystometry***

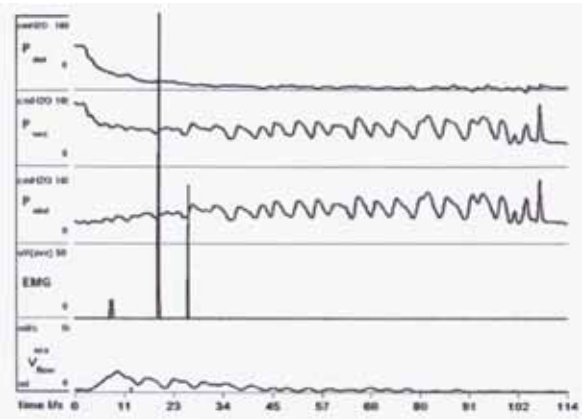

Рисунок 4. Цистометрия опорожнения
Figure 4. ***Emptying cystometry***

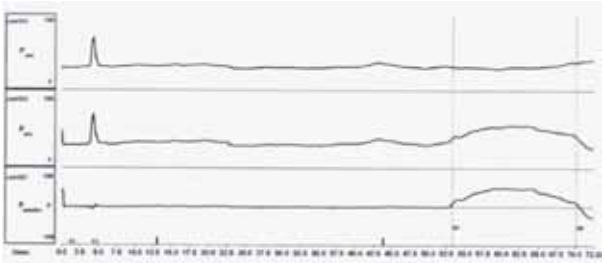

Рисунок 5. Профиль уретрального давления
Figure 5. ***Urethral pressure profile***

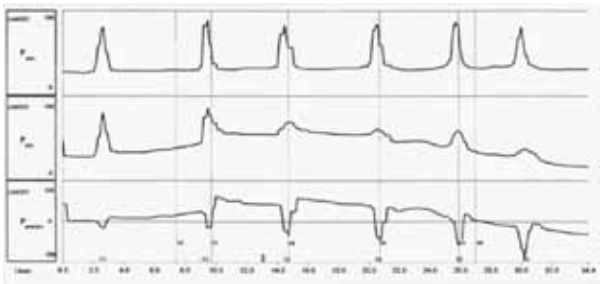

Рисунок 6. Стресс-профилометрия
Figure 6. ***Stress-profilometry***

Другой клинический пример демонстрирует возможность применения периодической самокатетеризации с хорошим отдалённым результатом.

Пациентка МВА, 1960 г.р., 08.10.2008 г. выполнена передняя экзентерация органов малого таза с формированием ортотопического мочевого резервуара в модификации VIP по поводу рака мочевого пузыря pT2вN0M0. Проведено комплексное обследование через 8 лет после операции. Жалобы на затрудненное мочеиспускание. Самочувствие хорошее. По данным УЗИ, патологии органов брюшной полости и почек нет, полостная система почек не расширена. УЗИ мочевого резервуара (остаточная моча) — 300 мл. Выполнено комплексное уродинамическое исследование (рис. 7 – 10). Цистометрическая ёмкость артифициального мочевого резервуара — более 500 мл. В фазу наполнения давление кишечного резервуара стабильное, единичные вялые перистальтические сокращения малой амплитуды. При кашлевой пробе и абдоминальном давлении до 110 см вод. ст. подтекания мочи не отмечено. Первое ощущение наполнения — 167 мл, позыв к мочеиспусканию в виде тяжести в низу живота — 278 мл, практически не нарастает, максимальный позыв не достигнут, при объеме 500 мл инфузия прекращена. Фаза опорожнения — мочеиспускание с катетером умеренно обструктивное, абдоминального типа, давление стенок резер-

вуара не более 17 – 18 см вод. ст. Остаточной мочи — 420 мл. Профиль уретрального давления: функциональная длина уретры — 20,2 мм, максимальное уретральное давление — 51,7 см вод. ст. в покое, максимальное давление закрытия — 29,7 см вод. ст., при кашлевой пробе — отрицательные пики, в области наружного сфинктера при стресс-профилометрии давление закрытия не ниже 5 – 6 см вод. ст. Заключение: гипосенсорный гипотоничный артифициальный мочевой пузырь повышенной растяжимости.

Рекомендовано: периодическая самокатетеризация мочевого резервуара 3 раза в день после самостоятельного мочеиспускания (одноразовые лубрицированные катетеры для самокатетеризации). При количестве остаточной мочи более 200 мл до 4 – 5 раз в день. Заполнять дневник мочеиспусканий и катетеризаций. Режим принудительных мочеиспусканий каждые 1,5 – 2 часа. Калимин Н 60 мг х 3 раза в день 1 месяц. Нейромидин 20 мг х 3 раза в день 3 недели. Витамины группы В 1 месяц. Повторные курсы реабилитации — 2 – 3 раза в год.

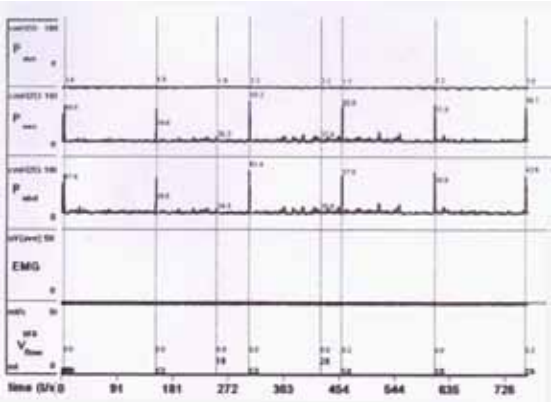

Рисунок 7. **Цистометрия наполнения**
Figure 7. ***Filling cystometry***

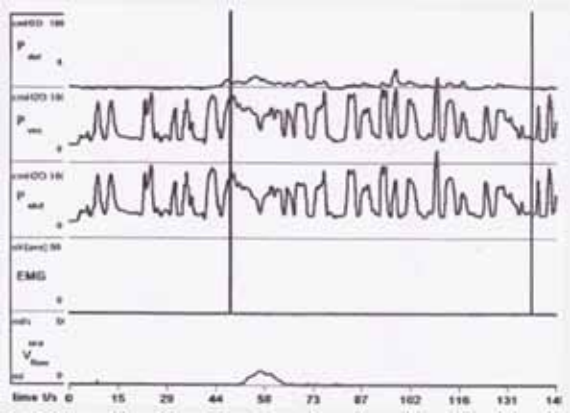

Рисунок 8. **Цистометрия опорожнения**
Figure 8. ***Emptying cystometry***

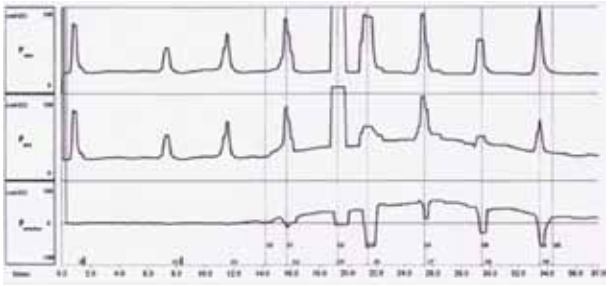

Рисунок 9. **Профиль уретрального давления**
Figure 9. ***Urethral pressure profile***

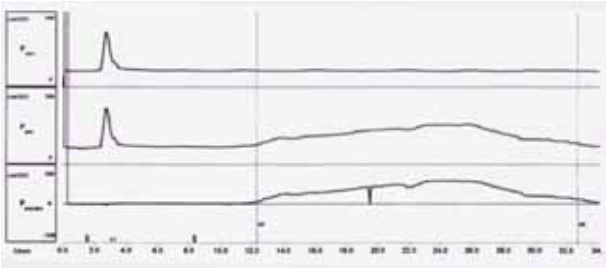

Рисунок 10. **Стресс-профилометрия**
Figure 10. ***Stress-profilometry***

Обсуждение

Одним из частых осложнений после создания ортотопического мочевого резервуара является недержание мочи. Результаты удержания мочи, имеющиеся в литературе (табл. 4), трудно сравнить между собой, так как отсутствует консенсус в определении критериев сбора данных, критериев оценки результатов [15, 16]. B. Ali-el-Dein et al. опубликовали результаты РЦЭ с ортотопической реконструкцией мочевого резервуара у 136 женщин и исследовали функциональные отдаленные результаты 100 пациенток со средним периодом наблюдения 36 месяцев. 95 % женщин полностью удерживали мочу днём, 86 % — в ночное время, 2 женщины полностью не удерживали мочу [17]. По данным других авторов, выраженное дневное недержание было у 23 % женщин, ночное недержание мочи — у 34 % [18].

Большинство специалистов сходятся во мнении, что модификация ортотопического резервуара, обладающего лучшими показателями, — это резервуар, приближенный к сферической форме, с достаточно высоким объёмом, низким внутрипросветным давлением, обеспечивающий адекватную защиту верхних отделов мочевыделительной системы [6, 10–14, 19]. В ходе проведённого нами исследования были установлены различия в качестве дневного удержания мочи в связи с видом резервуара. Так, статистически лучше удерживают мочу пациенты со сфериче-

Таблица 4. Удержание мочи после создания ортотопического мочевого резервуара у женщин (по данным литературы [15])

Table 4. Urine retention after creating an orthotopic urinary reservoir in women (according to the literature data [15])

Авторы *Authors*	Количество больных *Number of patients*	Время наблюдения, месяцы *Time of observation, months*	Удержание, % *Retention, %*		Самокатетеризация, % *Self-catheterization, %*
			днём *day*	ночью *night*	
Hautmann (2006)	116	60	83	83	50
Granberg (2008)	59	29	90	57	35
Nesrallah (2005)	29	37	97	86	10
Ali-el-Dein (2008)	192	51	92	72	16
Stenzl (2001)	83	26	82	72	11
Stein (2009)	56	103	87	66	61

скими резервуарами в модификацииVIP по сравнению с модификацией по Studer.

Другим специфическим осложнением создания ортотопического мочевого резервуара у женщин является хроническая задержка мочи (табл. 4).

Задержка мочи обычно наступает постепенно, и частота этого осложнения увеличивается пропорционально времени, прошедшему после операции. По данным некоторых авторов, в течение 5 лет после операции примерно у 50 % женщин возникает задержка мочи [20]. Периодическая катетеризация является основным методом лечения задержки мочи [18]. У наших пациенток гиперконтиненция возникла в 15,6 % случаев, и частота её развития зависела от методики пластики резервуара. Как и ожидалось, интермиттирующую катетеризацию по поводу гиперконтиненции намного чаще применяли пациентки после VIP пластики, чем после операции по Studer (21 % vs 7,7 %).

Заключение

У женщин после радикальной цистэктомии, выполненной по поводу рака мочевого пузыря, возможно формирование ортотопического мочевого резервуара с благоприятными отдаленными результатами. Отличные отдаленные функциональные результаты достигаются в большинстве случаев (> 60 %). Функциональные результаты операции во многом зависят от техники формирования резервуара и его анатомических характеристик. Наиболее выгодным в отношении качества дневного удержания мочи является модификация VIP, которая характеризуется достаточно высокой ёмкостью резервуара и низким внутрипросветным давлением. Но при данной методике операции возрастает риск гиперконтиненции, требующей периодической катетеризации. Комплексное уродинамическое исследование позволяет установить прямое влияние различных характеристик резервуара на характер и степень нарушений мочеиспускания пациенток. На наш взгляд, для улучшения результатов операций необходимы дальнейшие исследования функции резервуара в зависимости от выбранного сегмента кишечника, модификации резервуара, возраста пациенток, сроков после операции и других факторов.

ЛИТЕРАТУРА

1. Witjes JA (Chair), Bruins HM, Cathomas R, Compérat E, Cowan NC, Gakis G, Hernández V, Lorch A, Ribal MJ (Vice-chair), Thalmann GN, van der Heijden AG, Veskimäe E. Guidelines Associates: Espinós E. Linares, Rouanne M, Neuzillet Y. *EUA Guidelines on Muscle-invasive and Metastatic Bladder Cancer 2020.* Доступно по: https://uroweb.org/guideline/bladder-cancer-muscle-invasive-and-metastatic/ Ссылка активна на 01 мая 2020.

REFERENCES

1. Witjes JA (Chair), Bruins HM, Cathomas R, Compérat E, Cowan NC, Gakis G, Hernández V, Lorch A, Ribal MJ (Vice-chair), Thalmann GN, van der Heijden AG, Veskimäe E. Guidelines Associates: Espinós E. Linares, Rouanne M, Neuzillet Y. *EUA Guidelines on Muscle-invasive and Metastatic Bladder Cancer 2020.* Available at: https://uroweb.org/guideline/bladder-cancer-muscle-invasive-and-metastatic/ Accessed May 01, 2020.

2. Lee RK, Abol-Enein H, Artibani W, Bochner B, Dalbagni G, Daneshmand S, Fradet Y, Hautmann RE, Lee CT, Lerner SP, Pycha A, Sievert KD, Stenzl A, Thalmann G, Shariat SF. Urinary diversion after radical cystectomy for bladder cancer: options, patient selection, and outcomes. *BJU Int.* 2014;113(1):11–23. https://doi.org/10.1111/bju.12121
3. World Health Organization (WHO) Consensus Conference on Bladder Cancer, Hautmann RE, Abol-Enein H, Hafez K, Haro I, Mansson W, Mills RD, Montie JD, Sagalowsky AI, Stein JP, Stenzl A, Studer UE, Volkmer BG. Urinary diversion. *Urology.* 2007;69 (1 Suppl):17–49. https://doi.org/10.1016/j.urology.2006.05.058
4. Stenzl A, Jarolim L, Coloby P, Golia S, Bartsch G, Babjuk M, Kakizoe T, Robertson C. Urethra-sparing cystectomy and orthotopic urinary diversion in women with malignant pelvic tumors. *Cancer.* 2001;92(7):1864–1871. https://doi.org/10.1002/1097-0142(20011001)92:7<1864::aid-cncr1703>3.0.co;2-l
5. Атдуев В.А. Особенности техники, результатов и осложнений радикальной цистэктомии при раке мочевого пузыря у женщин. В кн.: *Рак мочевого пузыря (классика и новации).* Под ред. Когана М.И. М.: Медфорум; 2017: 168–177.
6. Васильев О.Н., Перепечай В.А., Рыжкин А.В. Ранние и поздние послеоперационные осложнения после радикальной цистэктомии при раке мочевого пузыря. *Вестник урологии.* 2019;7(2):24–50. https://doi.org/10.21886/2308-6424-2019-7-2-24-50
7. Chang DT, Lawrentschuk N. Orthotopic neobladder reconstruction. *Urol Ann.* 2015;7(1):1–7. https://doi.org/10.4103/0974-7796.148553
8. Комяков Б.К., Новиков А.И., Фадеев В.А., Зубань О.Н., Строкова Л.А., Дариенко Р.О., Муслим М.М. Результаты ортотопической пластики мочевого пузыря желудком и подвздошной кишкой. *Урология.* 2007;(6):23–29. (In Russ.). eLIBRARY ID: 9920191
9. Коган М.И., Васильев О.Н., Перепечай В.А., Иванников В.В. Онкологические и функциональные результаты ортотопической кишечной цистопластики после радикальной цистэктомии по поводу рака мочевого пузыря. *Медицинский вестник Юга России.* 2012;3(3):38–43. eLIBRARY ID: 17966644
10. Gakis G, Stenzl A. Ileal neobladder and its variants. *Eur Urol Suppl.* 2010;9(10):745–753. https://doi.org/10.1016/j.eursup.2010.10.001
11. Nieuwenhuijzen JA, de Vries RR, Bex A, van der Poel HG, Meinhardt W, Antonini N, Horenblas S. Urinary diversions after cystectomy: the association of clinical factors, complications and functional results of four different diversions. *Eur Urol.* 2008;53(4):834–842; discussion 842–844. https://doi.org/10.1016/j.eururo.2007.09.008
12. Pagano F, Artibani W, Ligato P, Piazza R, Garbeglio A, Passerini G. Vescica Ileale Padovana: a technique for total bladder replacement. *Eur Urol.* 1990;17(2):149–154. https://doi.org/10.1159/000464024
13. Flack CK, Monn MF, Kaimakliotis HZ, Koch MO. Functional and Clinicopathologic Outcomes Using a Modified Vescica Ileale Padovana Technique. *Bladder Cancer.* 2015;1(1):73–79. https://doi.org/10.3233/BLC-140002
14. Granberg CF, Boorjian SA, Crispen PL, Tollefson MK, Farmer SA, Frank I, Blute ML. Functional and oncological outcomes after orthotopic neobladder reconstruction in women. *BJU Int.* 2008;102(11):1551–1555. https://doi.org/10.1111/j.1464-410X.2008.07909.x
15. Hautmann RE, Abol-Enein H, Davidsson T, Gudjonsson S, Hautmann SH, Holm HV, Lee CT, Liedberg F, Madersbacher S, Manoharan M, Mansson W, Mills RD, Penson DF, Skinner EC, Stein R, Studer UE, Thueroff JW, Turner WH, Volkmer BG, Xu

2. Lee RK, Abol-Enein H, Artibani W, Bochner B, Dalbagni G, Daneshmand S, Fradet Y, Hautmann RE, Lee CT, Lerner SP, Pycha A, Sievert KD, Stenzl A, Thalmann G, Shariat SF. Urinary diversion after radical cystectomy for bladder cancer: options, patient selection, and outcomes. *BJU Int.* 2014;113(1):11–23. https://doi.org/10.1111/bju.12121
3. World Health Organization (WHO) Consensus Conference on Bladder Cancer, Hautmann RE, Abol-Enein H, Hafez K, Haro I, Mansson W, Mills RD, Montie JD, Sagalowsky AI, Stein JP, Stenzl A, Studer UE, Volkmer BG. Urinary diversion. *Urology.* 2007;69 (1 Suppl):17–49. https://doi.org/10.1016/j.urology.2006.05.058
4. Stenzl A, Jarolim L, Coloby P, Golia S, Bartsch G, Babjuk M, Kakizoe T, Robertson C. Urethra-sparing cystectomy and orthotopic urinary diversion in women with malignant pelvic tumors. *Cancer.* 2001;92(7):1864–1871. https://doi.org/10.1002/1097-0142(20011001)92:7<1864::aid-cncr1703>3.0.co;2-l
5. Atduev V.A. Osobennosti tehniki, rezul'tatov i oslozhnenij radikal'noj cistjektomii pri rake mochevogo puzyrja u zhenshhin. V kn.: Rak mochevogo puzyrja (klassika i novacii). Pod red. Kogana M.I. Moskva: Medforum; 2017: 168–177. (In Russ.).
6. Vasilyev O.N., Perepechay V.A., Ryzhkin A.V. Radical cystectomy for bladder cancer: early and late postoperative complications. *Urology Herald.* 2019;7(2):24–50. (In Russ.). https://doi.org/10.21886/2308-6424-2019-7-2-24-50
7. Chang DT, Lawrentschuk N. Orthotopic neobladder reconstruction. *Urol Ann.* 2015;7(1):1–7. https://doi.org/10.4103/0974-7796.148553
8. Komyakov B.K., Novikov A.I., Fadeev V.A., Zuban O.N., Strokova L.A., Darienko R.O., Muslim M.M. The results of orthotopic plastic reconstruction of the urinary bladder with gastric and iliac graft. ***Urologiia.*** 2007;(6):23–29. (In Russ.). eLIBRARY ID: 9920191
9. Kogan M.I., Vasiliev O.N., Perepichai V.A., Ivannikov V.V. Oncological and functional results of orthotopic urine derivation after radical cystectomy on bladder cancer. *Medical Herald of the South of Russia.* 2012;3(3):38–43. (In Russ.). eLIBRARY ID: 17966644
10. Gakis G, Stenzl A. Ileal neobladder and its variants. *Eur Urol Suppl.* 2010;9(10):745–753. https://doi.org/10.1016/j.eursup.2010.10.001
11. Nieuwenhuijzen JA, de Vries RR, Bex A, van der Poel HG, Meinhardt W, Antonini N, Horenblas S. Urinary diversions after cystectomy: the association of clinical factors, complications and functional results of four different diversions. *Eur Urol.* 2008;53(4):834–842; discussion 842–844. https://doi.org/10.1016/j.eururo.2007.09.008
12. Pagano F, Artibani W, Ligato P, Piazza R, Garbeglio A, Passerini G. Vescica Ileale Padovana: a technique for total bladder replacement. *Eur Urol.* 1990;17(2):149–154. https://doi.org/10.1159/000464024
13. Flack CK, Monn MF, Kaimakliotis HZ, Koch MO. Functional and Clinicopathologic Outcomes Using a Modified Vescica Ileale Padovana Technique. *Bladder Cancer.* 2015;1(1):73–79. https://doi.org/10.3233/BLC-140002
14. Granberg CF, Boorjian SA, Crispen PL, Tollefson MK, Farmer SA, Frank I, Blute ML. Functional and oncological outcomes after orthotopic neobladder reconstruction in women. *BJU Int.* 2008;102(11):1551–1555. https://doi.org/10.1111/j.1464-410X.2008.07909.x
15. Hautmann RE, Abol-Enein H, Davidsson T, Gudjonsson S, Hautmann SH, Holm HV, Lee CT, Liedberg F, Madersbacher S, Manoharan M, Mansson W, Mills RD, Penson DF, Skinner EC, Stein R, Studer UE, Thueroff JW, Turner WH, Volkmer BG, Xu A; International Consultation on Urologic Disease-European Association of Urology Consultation on Bladder Can-

A; International Consultation on Urologic Disease-European Association of Urology Consultation on Bladder Cancer 2012. ICUD-EAU International Consultation on Bladder Cancer 2012: Urinary diversion. *Eur Urol.* 2013;63(1):67–80. https://doi.org/10.1016/j.eururo.2012.08.050

16. Лоран О.Б., Серегин И.В., Серегин А.В., Велиев Е.И. Функциональные результаты и качество жизни пациентов после формирования ортотопического мочевого пузыря. *Анналы хирургии.* 2014;(3):19–25. eLIBRARY ID: 21956549
17. Ali-el-Dein B, Shaaban AA, Abu-Eideh RH, el-Azab M, Ashamallah A, Ghoneim MA. Surgical complications following radical cystectomy and orthotopic neobladders in women. *J Urol.* 2008;180(1):206–210; discussion 210. https://doi.org/10.1016/j.juro.2008.03.080
18. Stein JP, Penson DF, Wu SD, Skinner DG. Pathological guidelines for orthotopic urinary diversion in women with bladder cancer: a review of the literature. *J Urol*. 2007;178(3 Pt 1):756–760. https://doi.org/10.1016/j.juro.2007.05.013
19. Перепечай В.А., Коган М.И., Васильев О.Н. Инверсия ортотопического кишечного мочевого резервуара для создания ненатяжного уретрорезервуароанастомоза после радикальной цистэктомии. *Вестник урологии.* 2013;(3):3–11. https://doi.org/10.21886/2308-6424-2013-0-3-3-11
20. Hautmann RE, Volkmer BG, Schumacher MC, Gschwend JE, Studer UE. Long-term results of standard procedures in urology: the ileal neobladder. *World J Urol.* 2006;24(3):305–314. https://doi.org/10.1007/s00345-006-0105-z

cer 2012. ICUD-EAU International Consultation on Bladder Cancer 2012: Urinary diversion. *Eur Urol.* 2013;63(1):67–80. https://doi.org/10.1016/j.eururo.2012.08.050

16. Loran O.B., Seregin I.V., Seregin A.V., Veliev E.I. Functional outcome and quality of life after the formation of orthotopic bladder. *Annaly Khirurgii.* 2014;(3):19–25. (In Russ.). eLIBRARY ID: 21956549
17. Ali-el-Dein B, Shaaban AA, Abu-Eideh RH, el-Azab M, Ashamallah A, Ghoneim MA. Surgical complications following radical cystectomy and orthotopic neobladders in women. *J Urol.* 2008;180(1):206–210; discussion 210. https://doi.org/10.1016/j.juro.2008.03.080
18. Stein JP, Penson DF, Wu SD, Skinner DG. Pathological guidelines for orthotopic urinary diversion in women with bladder cancer: a review of the literature. *J Urol*. 2007;178(3 Pt 1):756–760. https://doi.org/10.1016/j.juro.2007.05.013
19. Perepechay V.A., Kogan M.I., Vasilyev O.N. Inversion of orthotopic intestinal urinary reservoir to prevent tension in urethra-reservoir anastomosis after radical cystectomy. *Urology Herald.* 2013;(3):3–11. (In Russ.). https://doi.org/10.21886/2308-6424-2013-0-3-3-11
20. Hautmann RE, Volkmer BG, Schumacher MC, Gschwend JE, Studer UE. Long-term results of standard procedures in urology: the ileal neobladder. *World J Urol.* 2006;24(3):305–314. https://doi.org/10.1007/s00345-006-0105-z

Сведения об авторах

Вагиф Ахмедович Атдуев – д.м.н., профессор; профессор кафедры факультетской хирургии и трансплантологии ФГБОУ ВО ПИМУ Минздрава России; главный специалист-уролог ФБУЗ ПОМЦ ФМБА России
г. Нижний Новгород, Россия
ORCID iD 0000-0003-4478-7282
e-mail: atduev@mail.ru

Юлия Олеговна Любарская – к.м.н.; врач уролог ФБУЗ ПОМЦ ФМБА России
г. Нижний Новгород, Россия
ORCID iD 0000-0003-1916-2467
e-mail: lyubarskaya52@mail.ru

Денис Сергеевич Ледяев – к.м.н.; доцент кафедры факультетской хирургии и трансплантологии ФГБОУ ВО ПИМУ Минздрава России; врач уролог ФБУЗ ПОМЦ ФМБА России
г. Нижний Новгород, Россия
ORCID iD 0000-0002-9271-2536
e-mail: ledyaev_d@mail.ru

Заур Кимович Кушаев – аспирант кафедры факультетской хирургии и трансплантологии ФГБОУ ВО ПИМУ Минздрава России
г. Нижний Новгород, Россия
ORCID iD 0000-0001-9366-8154
e-mail: zaur.kimovich@mail.ru

Information about the authors

Vagif A. Atduev – M.D., Dr.Sc.(M), Full Prof.; Prof., Dept. of Faculty Surgery and Transplantology, Privolzhsky State Research Medical University; Chief Specialist-Urologist, Volga District Medical Center, Nizhny Novgorod
ORCID iD 0000-0003-4478-7282
e-mail: atduev@mail.ru

Yulia O. Lyubarskaya – M.D., Cand.Sc.(M); Urologist, Volga District Medical Center, Nizhny Novgorod
ORCID iD 0000-0003-1916-2467
e-mail: lyubarskaya52@mail.ru

Denis S. Ledyaev – M.D., Cand.Sc.(M); Assist. Prof. (Docent), Dept. of Faculty Surgery and Transplantology, Privolzhsky State Research Medical University
ORCID iD 0000-0002-9271-2536
e-mail: ledyaev_d@mail.ru

Zaur K. Kushaev – M.D.; Postgrad. Student, Dept. of Faculty Surgery and Transplantology, Privolzhsky State Research Medical University
ORCID iD 0000-0001-9366-8154
e-mail: zaur.kimovich@mail.ru