

© С.В. Шкодкин, 2019
УДК 616.61-002.3-009
DOI 10.21886/2308-6424-2019-7-3-41-46
ISSN 2308-6424

Гестационный пиелонефрит: с чего начать?

С.В. Шкодкин^{1,2}

¹ОГБУЗ «Белгородская областная клиническая больница Святителя Иоасафа»; Белгород, Россия

²ФГАОУ ВО «Белгородский государственный национальный исследовательский университет»;
Белгород, Россия

Пиелонефрит беременных является актуальной проблемой для урологии. В Российских клинических рекомендациях имеются разногласия по вопросам классификации пиелонефрита. Вероятно, это является причиной его гипердиагностики у беременных, что подтверждается ростом статистической частоты пиелонефрита беременных. Данная ситуация служит поводом для проведения неоправданной этиотропной терапии пиелонефрита у этой категории пациентов. С другой стороны, диагноз хронического пиелонефрита может стать причиной недооценки тяжести состояния пациентки и увеличить риски неблагоприятного исхода заболевания. Наряду с этим в литературе накоплены данные об отсутствии морфологического субстрата воспаления в периоды так называемой ремиссии, и что пиелонефрит нужно рассматривать как реинфекцию. Все это ставит под сомнение правомерность термина хронический применительно к пиелонефриту.

В доступной литературе немного данных, посвященных физиологии мочевыводящих путей у беременных. Тем не менее, накопленный опыт указывает на сохранность экскреторной функции несмотря на дилатацию верхних мочевых путей. Кроме того, отсутствуют исследования, указывающие на преимущества дренирования как бессимптомного, так и симптомного гидронефроза при беременности. Все это не позволяет ассоциировать пиелонефрит беременных с обструктивным у небеременных пациентов, а бессимптомная дилатация верхних мочевых путей должна трактоваться как физиологическое состояние.

Ключевые слова: пиелонефрит; беременные; гидронефроз; инфекция мочевых путей

Раскрытие информации: Исследование не имело спонсорской поддержки. Автор заявляет об отсутствии конфликта интересов.

Поступила в редакцию: 25.06.2019. **Принята к публикации:** 12.08.2019.

Автор для связи: Шкодкин Сергей Валентинович; тел.: +7 (4722) 50-46-07; e-mail: shkodkin-s@mail.ru

Для цитирования: Шкодкин С.В. Гестационный пиелонефрит: с чего начать? *Вестник урологии*. 2019;7(3):41-46. DOI: 10.21886/2308-6424-2019-7-3-41-46

Pyelonephritis in pregnant women: where to start?

S.V. Shkodkin^{1,2}

¹St. Joasaph Belgorod Regional Clinical Hospital; Belgorod, Russian Federation

²Belgorod National Research University; Belgorod, Russian Federation

Pyelonephritis in pregnant women is an urgent problem for urology. In the Russian clinical guidelines, there are disagreements on the classification of pyelonephritis. This is probably the cause of its overdiagnosis in pregnant women, as evidenced by the increase in the statistical frequency of pregnant pyelonephritis. This situation is the reason for the unjustified etiotropic therapy of pyelonephritis in this category of patients. On the other hand, the diagnosis of chronic pyelonephritis can cause an underestimation of the severity of the patient's condition and increase the risk of an adverse outcome of the disease. Along with this, the literature has accumulated data on the absence of a morphological substrate of inflammation during periods of so-called remission, and that pyelonephritis should be considered as reinfection. All this call into question the eligibility of the term chronic in relation to pyelonephritis.

In the available literature there are few data on the physiology of the urinary tract in pregnant women. Nevertheless, the accumulated experience indicates the safety of excretory function despite dilatation of the upper urinary tract. In addition, there are no studies indicating the benefits of drainage of both asymptomatic and symptomatic hydronephrosis in pregnancy. All this does not allow associating pregnant pyelonephritis with obstructive in non-pregnant patients, and asymptomatic dilatation of the upper urinary tract should be interpreted as a physiological state.

Key words: pyelonephritis; pregnant women; hydronephrosis; urinary tract infection

Disclosure: The study did not have sponsorship. The author declares no conflict of interest.

Received: 25.06.2019. **Accepted:** 12.08.2019.

For correspondence: Sergey V. Shkodkin; tel.: +7 (4722) 50-46-07; e-mail: shkodkin-s@mail.ru

For citation: Shkodkin S.V. Pyelonephritis in pregnant women: where to start? *Urology Herald*. 2019;7(3):41-46. (In Russ.). DOI:10.21886/2306-6424-2019-7-3-41-46

Актуальность заявленной темы для настоящей дискуссии не вызывает сомнения. Это отражается в публикационной активности по гестационному пиелонефриту как со стороны Российских (более 6,5 тысяч ссылок на публикации на портале Elibrary.ru), так и зарубежных (более 16 тысяч ссылок на публикации в базе данных PubMed) исследователей, что связано с возможными акушерскими и перинатальными проблемами для матери и плода.

Если проводить параллели с 20-летним прошлым, то нужно признать, что информационное пространство резко расширилось, и это уже можно рассматривать как некую проблему. Так как в изданных на сегодняшний день рекомендациях, с одной стороны, можно найти существенные разногласия, с другой - основной объем представленной в них информации посвящен различным вариантам антибактериальной терапии. И поэтому обсуждение темы гестационного пиелонефрита, по моему мнению, целесообразно начать, как покажется на первый взгляд, с академического вопроса, а именно, разделения пиелонефрита на острый и хронический. Здесь, и я в этом не сомневаюсь, присутствует большая проблема, которая имеет огромное практическое значение. Начнем с разногласий в национальных рекомендациях касательно классификации пиелонефрита. Так, «Российские клинические рекомендации» под редакцией Ю.Г. Аляева, П.В. Глыбочко, Д. Ю. Пушкаря 2017 содержат главы 15 и 16, посвященные острому и хроническому пиелонефриту соответственно. Приведенные классификации и определения не позволяют четко разграничить данные понятия [1]. В клинической практике о хроническом пиелонефрите говорят тогда, когда имеются анамнестические данные на наличие инфекции верхних мочевых путей. В тоже время «Федеральные клинические рекомендации по Антимикробной терапии и профилактике инфекций почек, мочевыводящих путей и мужских половых органов» приводят по сути своей репринт классификации, представленной в рекомендациях Европейской и Американской урологических ассоциаций, в которой не исполь-

зуются термин «хронический» применительно к пиелонефриту, а термин «острый», являясь антонимом рецидивирующей инфекции, несет смысловую нагрузку спорадического пиелонефрита, развивающегося менее, чем два случая за полгода [2].

Чтобы обрисовать некий практический интерес позвольте обратиться к эпидемиологии инфекции мочевых путей (ИМП) у беременных. В России эти данные неутешительны, и сегодняшние будущие мамы по сравнению с будущими бабушками обладают рисками в 4 раза чаще иметь пиелонефрит, а частота гестационного или обострений хронического пиелонефрита во время беременности может достигать 12,2-33,8% [3, 4]. Как обстоят дела в странах западной Европы? Распространенность пиелонефрита беременных по самым негативным подсчетам достигает 2,4% в группе беременных с нелеченой бессимптомной бактериурией [5]. Откуда такая разница? Наши западные коллеги не умеют диагностировать или наши российские женщины менее здоровы, а быть может у нас более патогенны микробы?..

И вот она первая практическая проблема гипердиагностики, которая в России складывается из отягощенного анамнеза, изменения осадка мочи, УЗИ картины, дизурии и т.д., которые могут и не иметь никакого отношения к пиелонефриту. Теперь наше желание, не дай бог, не пропустить пиелонефрит, тем более у беременной, тем более с такими рисками для плода и матери порождает такую статистику. Однако статистика – понятие не одушевленное, а беременной требуется этиотропная терапия пиелонефрита, и вот она вторая проблема: нерациональное использование антибактериальных препаратов. Позвольте не останавливаться на всевозможных токсических и тератогенных эффектах использования антибиотикотерапии и это при том, что ни один из представленных на рынке антибиотиков FDA не отнесла к классу «А» безопасных препаратов для беременных. Имеются публикации, что применение антибактериальных препаратов может влиять на микробиоту новорожденного на протяжении всей его жизни [6].

Использование антибактериальных препаратов во время беременности разрушает микробиоценоз, в том числе и влагалища, что на 40-50% повышает вероятность преждевременных родов и интранатального инфицирования плода [7,8]. Уже имеются исследования, коррелирующие с данными, полученными у женщин в менопаузе, когда использование антибиотиков увеличивало частоту клинически значимой инфекции мочевых путей. ИМП вело к росту числа полирезистентных штаммов кишечной палочки, которые несли факторы вирулентности [9].

Как выглядит частота пиелонефрита беременных в конкретном регионе, например, в Белгородской области? Ну, во-первых, отсутствует такая статистическая единица в отчетах по урологической службе, а ориентировочные данные мы получили при анализе обращаемости в urgentные урологические отделения, что составило около 0,36% за последние 3 года. Могу согласиться, что показатели могут повыситься, если в отчеты попадут пациентки, пролеченные на хирургической или терапевтической койке в районах. Однако объективной реальностью является то, что беременными стараются не заниматься на этом уровне, поэтому поправка если и будет, то незначительная. Во-вторых, в акушерских отчетах фигурирует количество родильниц с патологией почек, но анализ историй родов указывает на то, что это почти все сто процентов пациентки с «анамнестическим» пиелонефритом. У части из них проводится этиотропная терапия, а частота пиелонефрита при таком подходе составила

около 20,8% и, соответственно, разница по подсчетам достигает 58 раз! Тут нужно признать, что наши порывы, связанные с предупреждением рецидива или с лечением несуществующего заболевания, зачастую приводят к проблемам, описанным в предыдущих абзацах.

Теперь позвольте взглянуть на другую сторону медали и порассуждать, есть ли проблема гиподиагностики при хроническом пиелонефрите?.. Я не сомневаюсь, что каждый из урологов вспомнит случай гнойного пиелонефрита у пациента с отягощенным анамнезом по ИМП. Ну, к примеру, позвольте представить следующее клиническое наблюдение. *Пациентка X. 23 лет*, беременность 32 недели, с детства страдает хроническим пиелонефритом. В 10-летнем возрасте – двухсторонняя уретероцистостомия по поводу ПМР, отмечает обострения пиелонефрита до 2 раз в год. Диагноз хронического пиелонефрита в классическом подходе не вызывает сомнений, и именно с этим диагнозом, несмотря на отрицательную динамику, она получает лечение в профильном акушерском стационаре. Объективно у пациентки лихорадка до 41°C, слабость, головокружение, снижение диуреза, гипотония, ЦВД отрицательное, положителен с-м поколачивания справа. Лабораторно: анемия, лейкопения, тромбоцитопения, коагулопатия. УЗИ – двухсторонний гидронефроз, увеличение правой почки. Т.е. на лицо клиника уросепсиса, септического шока и ДВС-синдрома, и как в данном случае расценивать процесс: обострение хронического или острый пиелонефрит? Во всяком случае все

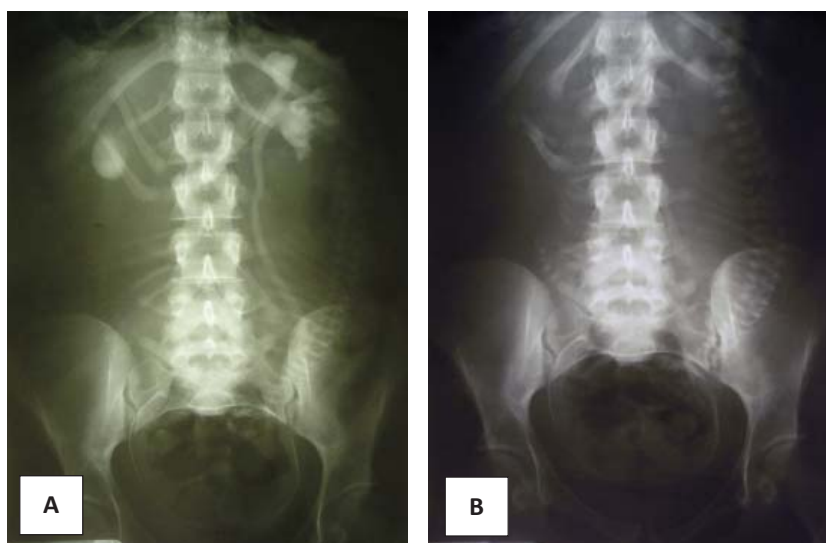


Рисунок 1. Экскреторная урография, больная - X 23 лет, беременность 32 недели: А – 20 минута, В – 90 минута (пояснения в тексте)

Figure 1. Excretory urography, patient - X 23 years old, 32 weeks pregnant: A – 20 minutes, B – 90 minutes (explanation in the text)

классификации ассоциируют гнойные формы пиелонефрита с острым... А наиболее частый сценарий в таком случае заключается в необоснованном затягивании консервативной терапии, что увеличивает риск потери почки и развития системных гнойно-септических осложнений, что и имело место в данном наблюдении. Обращаю Ваше внимание, что на выполненной после выполнения ОЦК и коррекции гипотонии экскреторной урограмме, несмотря на (как выяснилось в последствии) апостематозный пиелонефрит со множественными карбункулами правой почки на 20 минуте исследования контрастирована лоханка (чашечки сдавлены за счёт отёка паренхимы, (рис. 1а). На 90 минуте верхние мочевые пути полностью освобождены от контраста, на это никак не повлияла двухсторонняя дилатация (рис. 1б), т.е. пиелонефрит при беременности нельзя отождествлять с обструктивным у небеременных, и это я попытаюсь объяснить ниже.

Для того чтобы разрешить подобного рода противоречия при обсуждении темы пиелонефрита с урологами или гинекологами я предлагал рассматривать понятия острый и хронический исключительно в клиническом контексте и ассоциировать с конкретной клинической ситуацией. Здесь можно провести параллель с хроническим холециститом при желчнокаменной болезни. Ведь никто из хирургов не додумается при деструктивном холецистите вынести в диагноз «хронический», несмотря на анамнестические данные по желчнокаменной болезни любой давности.

На мой взгляд, очень интересна позиция, озвученная заведующим нефрологическим отделением Клиники Ростовского государственного медицинского университета профессором Михаилом Михайловичем Батюшиным на XIV Российской Школе оперативной урологии. В своей лекции, «Тубулоинтерстициальные поражения почек. Нынешнее понимание и толкование проблемы хронического пиелонефрита», профессор показал отсутствие морфологического субстрата воспаления вне атак пиелонефрита, т.е. пиелонефрит протекает всегда как реинфекция, итогом которой является очаговый тубулоинтерстициальный фиброз, что и может делать последующие атаки пиелонефрита менее клинически выраженными. Такая позиция не противоречит классическим взглядам на морфологическую диагностику пиелонефрита по данным нефробиопсии: ввиду очагового поражения отсутствие тубулоинтерстициального фиброза не исключает диагноза пиелонефрита. Исходя из вышесказанного, термин хронический для пиелонефрита не

приемлем, т.к. не имеет морфологических патогенетических обоснований. Целесообразен отказ от данного понятия, как это было сделано в отношении хронического аппендицита и хронической пневмонии, а в отсутствие хронического пиелонефрита отпадает необходимость термина острый пиелонефрит. Это будет иметь большое значение не столько для статистики, сколько для понимания отсутствия необходимости неоправданной антибактериальной терапии и антибактериальной профилактики обострений пиелонефрита.

Ещё одним дискуссионным вопросом является то, как мы интерпретируем состояние верхних мочевых путей при беременности?.. И если проанализировать публикации, посвященные этой проблематике, то основной тон в них задают врачи функциональной диагностики. Главным образом исследуется морфометрия лоханки (линейные размеры и объем) и частота болюсного выделения мочи из устьев [10, 11]. Эти работы направлены на поиск того порогового значения, когда можно будет сказать о патологии и поставить показания для дренирования верхних мочевых путей. К сожалению, клинические публикации, посвященные физиологии верхних мочевых путей у беременных крайне малочисленны ввиду объективных сложностей для использования лучевых методов, но имеющийся опыт радиоизотопных исследований и экскреторной урографии не выявил нарушений выделительной функции у беременных, несмотря на расширение верхних мочевых путей [12]. Экспериментальные работы связывают атонию и дилатацию верхних мочевых путей у беременных с физиологической гиперэстрогемией [13]. Исходя из этого, не корректно переносить регистрацию болюсного выделения мочи на когарту беременных как показатель обструкции, что нашло подтверждение в ряде публикаций [14, 15]. Согласитесь, сомнительно ждать болюса от атоничного мочеточника. С другой стороны, как показывают метаанализы, у бессимптомных беременных в 90% регистрируется дилатация верхних мочевых путей не только во второй половине беременности, но и спустя 3 месяца после родов [16, 17]. То небольшое количество исследований, посвященных патогенезу инфекции мочевых путей у беременных, не ассоциируют риск ее развития с так называемой «обструкцией», а основной причиной считают иммунодефицит, развивающийся при беременности [18]. Подумайте только, ни нас урологов, ни гинекологов не удивляет увеличение матки или нагрубание молочных желез, или наличие иммунодефицита при беременно-

сти, и никто не собирается это корректировать, но почему-то к состоянию верхних мочевых путей приковано какое-то повышенное внимание с вынесением показаний для различных вариантов дренирования... У Антона Яковлевича Пытеля есть замечательная интерпретация данного состояния: «Физиологическая дилатация верхних мочевых путей» [19]. Мое глубокое убеждение, что вне зависимости нашего отношения данные изменения со стороны верхних мочевых путей у беременных были, есть и будут и это есть физиология беременности, не требующая лечения! Низкое внутривенное давление, регистрируемое при проведении перкутанного дренирования, еще раз указывает на невозможность ассоциации пиелонефрита беременных с

обструктивным пиелонефритом у небеременных пациентов

В заключении хотелось бы сказать, что многие вопросы пиелонефрита, в том числе гестационного требует экспертного обсуждения для четкого определения понятий, критериев постановки диагноза, проведения этиотропной терапии и различных вариантов дренирования. Термин хронический применительно пиелонефриту выступает одной из причин гипердиагностики, состояние верхних мочевых путей при беременности в отсутствии воспалительных осложнений следует считать физиологической нормой, а лечение гестационного пиелонефрита нельзя ассоциировать с тактикой лечения обструктивного пиелонефрита.

ЛИТЕРАТУРА

1. Урология. Российские клинические рекомендации. Под ред. Аляева, Ю.Г., Глыбочко П.В., Пушкаря Д.Ю. М.: Агентство медицинской информации «Медфорум»; 2017. ISBN 978-5-9906972-6-3
2. Перепанова Т.С., Козлов Р.С., Руднов В.А., Синякова Л.А. Антибактериальная терапия и профилактика инфекций почек, мочевыводящих путей и мужских половых органов. Федеральные клинические рекомендации. М.: Прима-принт; 2017. eLIBRARY ID: 32843544
3. Козак Ю.В., Киселева Т.В., Пекарев О.Г., Поздняков И.М., Применение экстракорпоральных методов детоксикации при лечении беременных с острыми гестационными пиелонефритами. Медицина и образование в Сибири. 2012;1. Доступно по: http://ngmu.ru/cozo/mos/article/text_full.php?id=591 Ссылка активна на 25.06.2019.
4. Минасян А.М., Дубровская М.В., Беременность на фоне хронического пиелонефрита. Саратовский научно-медицинский журнал. 2012;8(4):920-925. eLIBRARY ID: 18792057
5. Kazemier BM, Koningstein FN, Schneeberger C, Ott A, Bossuyt PM, de Miranda E, Vogelvang TE, Verhoeven CJ, Langenveld J, Woiski M, Oudijk MA, van der Ven JE, Vlegels MT, Kuiper PN, Feiertag N, Pajkr E, de Groot CJ, Mol BW, Geerlings SE. Maternal and neonatal consequences of treated and untreated asymptomatic bacteriuria in pregnancy: a prospective cohort study with an embedded randomised controlled trial. *Lancet Infect Dis.* 2015;15(11):1324-1333. DOI: 10.1016/S1473-3099(15)00070-5
6. Martinez de Tejada B. Antibiotic use and misuse during pregnancy and delivery: benefits and risks. *Int J Environ Res Public Health.* 2014;11(8):7993-8009. DOI: 10.3390/ijerph110807993
7. Solt I. The human microbiome and the great obstetrical syndromes: a new frontier in maternal-fetal medicine. *Best Pract Res Clin Obstet Gynaecol.* 2015;29(2):165-175. DOI: 10.1016/j.bpobgyn.2014.04.024
8. Witkin SS. Author's reply re: The vaginal microbiome, vaginal anti-microbial defence mechanisms and the clinical challenge of reducing infection-related preterm birth. *BJOG.* 2015;122(7):1033. DOI: 10.1111/1471-0528.13228
9. Forson AO, Tsidi WB, Nana-Adjei D, Quarchie MN, Obeng-Nkrumah N. Correction to: Escherichia coli bacteriuria in pregnant women in Ghana: antibiotic resistance patterns and virulence factors. *BMC Res Notes.* 2019;12(1):29. DOI: 10.1186/s13104-019-4057-y.

REFERENCES

1. Alyaev, YuG., Glybochko PV, Pushkar' DYu eds. *Urologiya. Rossijskie klinicheskie rekomendacii.* Moskva: Agentstvo medicinskoj informacii «Medforum»; 2017. (In Russ.). ISBN 978-5-9906972-6-3
2. Perepanova TS, Kozlov RS, Rudnov VA, Sinyakova LA. *Antibacterial therapy and prevention of infections of the kidneys, urinary tract and male genital organs. Federal clinical guidelines.* Moskva: Prima-print; 2017. (In Russ.). eLIBRARY ID: 32843544
3. Kozak YV, Kiseleva TV, Pekarev OG, Pozdnyakov IM. Application of extracorporeal methods of detoxicating at treatment of pregnant women with acute gestational pyelonephritis. *Journal of Siberian Medical Sciences.* 2012;1. (In Russ.). Available at: http://ngmu.ru/cozo/mos/article/text_full.php?id=591 Accessed June 25, 2019.
4. Minasyan AM., Dubrovskaya MV. Chronic pyelonephritis in pregnancy (Review). *Saratov Journal of Medical Scientific Research.* 2012;8(4):920-925. (In Russ.). eLIBRARY ID: 18792057
5. Kazemier BM, Koningstein FN, Schneeberger C, Ott A, Bossuyt PM, de Miranda E, Vogelvang TE, Verhoeven CJ, Langenveld J, Woiski M, Oudijk MA, van der Ven JE, Vlegels MT, Kuiper PN, Feiertag N, Pajkr E, de Groot CJ, Mol BW, Geerlings SE. Maternal and neonatal consequences of treated and untreated asymptomatic bacteriuria in pregnancy: a prospective cohort study with an embedded randomised controlled trial. *Lancet Infect Dis.* 2015;15(11):1324-1333. DOI: 10.1016/S1473-3099(15)00070-5
6. Martinez de Tejada B. Antibiotic use and misuse during pregnancy and delivery: benefits and risks. *Int J Environ Res Public Health.* 2014;11(8):7993-8009. DOI: 10.3390/ijerph110807993
7. Solt I. The human microbiome and the great obstetrical syndromes: a new frontier in maternal-fetal medicine. *Best Pract Res Clin Obstet Gynaecol.* 2015;29(2):165-175. DOI: 10.1016/j.bpobgyn.2014.04.024
8. Witkin SS. Author's reply re: The vaginal microbiome, vaginal anti-microbial defence mechanisms and the clinical challenge of reducing infection-related preterm birth. *BJOG.* 2015;122(7):1033. DOI: 10.1111/1471-0528.13228
9. Forson AO, Tsidi WB, Nana-Adjei D, Quarchie MN, Obeng-Nkrumah N. Correction to: Escherichia coli bacteriuria in pregnant women in Ghana: antibiotic resistance patterns and virulence factors. *BMC Res Notes.* 2019;12(1):29. DOI: 10.1186/s13104-019-4057-y.

10. Szkodziak P. Ultrasound screening for pyelectasis in pregnant women. Clinical necessity or "art for art's sake"? *J Ultrason.* 2018;18(73):152-157. DOI: 10.15557/JoU.2018.0022
11. Сетоян М.А., Верзакова И.В., Оценка состояния почечно-го кровотока у беременных женщин с гидронефрозом. *Медицинский вестник Башкортостана.* 2008;3(5):35-40. eLIBRARY ID: 12230785
12. Wolf P, Le Lanne D, Menger I, Bsaibes A, Reinhardt W, Dreyfuss J, Bollack C., The upper urinary tract in pregnant women. Physiopathologic, ultrasonic and urographic study. *Ann Urol (Paris).* 1984 Sep;18(5):347-9.
13. Jeyabalan A, Lain KY. Anatomic and functional changes of the upper urinary tract during pregnancy. *Urol Clin North Am.* 2007;34(1):1-6. DOI: 10.1016/j.ucl.2006.10.008
14. Karabulut N, Karabulut A. Colour Doppler evaluation of ureteral jets in normal second and third trimester pregnancy: effect of patient position. *Br J Radiol.* 2002;75(892):351-355. DOI: 10.1259/bjr.75.892.750351
15. Burke BJ, Washowich TL. Ureteral jets in normal second- and third-trimester pregnancy. *J Clin Ultrasound.* 1998;26(9):423-426. PMID: 9800156
16. Hoffmann L, Behm A, Auge A. Changes in the kidney and upper urinary tract in the normal course of pregnancy. Results of a sonographic study. *Z Urol Nephrol.* 1989;82(8):411-417. PMID: 2683484
17. Wolf P, Le Lanne D, Menger I, Bsaibes A, Reinhardt W, Dreyfuss J, Bollack C. The upper urinary tract in pregnant women. Physiopathologic, ultrasonic and urographic study. *Ann Urol (Paris).* 1984;18(5):347-349. PMID: 6397120
18. Nowicki B. Urinary Tract Infection in Pregnant Women: Old Dogmas and Current Concepts Regarding Pathogenesis. *Curr Infect Dis Rep.* 2002;4(6):529-535. PMID: 12433330
19. Пытель А.Я., Пытель Ю.А., *Рентгенодиагностика урологических заболеваний.* М.: Медицина; 1966.
10. Szkodziak P. Ultrasound screening for pyelectasis in pregnant women. Clinical necessity or "art for art's sake"? *J Ultrason.* 2018;18(73):152-157. DOI: 10.15557/JoU.2018.0022
11. Setoyan MA, Verzakova IV. The renal blood flow condition in pregnancy complicated by hydronephrosis. *Meditsinskiy vestnik Bashkortostana.* 2008;3(5):35-40. (In Russ.). eLIBRARY ID: 12230785
12. Wolf P, Le Lanne D, Menger I, Bsaibes A, Reinhardt W, Dreyfuss J, Bollack C. The upper urinary tract in pregnant women. Physiopathologic, ultrasonic and urographic study. *Ann Urol (Paris).* 1984;18(5):347-349. PMID: 6397120
13. Jeyabalan A, Lain KY. Anatomic and functional changes of the upper urinary tract during pregnancy. *Urol Clin North Am.* 2007;34(1):1-6. DOI: 10.1016/j.ucl.2006.10.008
14. Karabulut N, Karabulut A. Colour Doppler evaluation of ureteral jets in normal second and third trimester pregnancy: effect of patient position. *Br J Radiol.* 2002;75(892):351-355. DOI: 10.1259/bjr.75.892.750351
15. Burke BJ, Washowich TL. Ureteral jets in normal second- and third-trimester pregnancy. *J Clin Ultrasound.* 1998;26(9):423-426. PMID: 9800156
16. Hoffmann L, Behm A, Auge A. Changes in the kidney and upper urinary tract in the normal course of pregnancy. Results of a sonographic study. *Z Urol Nephrol.* 1989;82(8):411-417. PMID: 2683484
17. Wolf P, Le Lanne D, Menger I, Bsaibes A, Reinhardt W, Dreyfuss J, Bollack C. The upper urinary tract in pregnant women. Physiopathologic, ultrasonic and urographic study. *Ann Urol (Paris).* 1984;18(5):347-349. PMID: 6397120
18. Nowicki B. Urinary Tract Infection in Pregnant Women: Old Dogmas and Current Concepts Regarding Pathogenesis. *Curr Infect Dis Rep.* 2002;4(6):529-535. PMID: 12433330
19. Pytel' AYa., Pytel' YuA. *Rentgenodiagnostika urologicheskikh zaboolevaniy.* [Radiology diagnostics of urological diseases] Moskva: Meditsina [Moscow: Medicine]; 1966. (In Russ.).

Сведения об авторе

Шкодкин Сергей Валентинович – д.м.н., доцент; профессор кафедры госпитальной хирургии Медицинского института ФГАОУ ВО «Белгородский государственный национальный исследовательский университет», врач урологического отделения ОГБУЗ «Белгородская областная клиническая больница Святителя Иоасафа»
ORCID iD 0000-0003-2495-5760
e-mail: shkodkin-s@mail.ru

Information about the author

Sergey V. Shkodkin – M.D., Ph.D. (M.), D.M.S., Associate Professor (Docent); Professor, Dept. of Hospital Surgery, Medical Institute of Belgorod National Research University; Urologist, Urological Division, St. Joasaph Belgorod Regional Clinical Hospital
ORCID iD 0000-0003-2495-5760
e-mail: shkodkin-s@mail.ru