© А.Г. Иванов, Ю.В. Хоронько, 2019
УДК 616.34+616.672-007.43-031+616.62-07-089
DOI 10.21886/2308-6424-2019-7-1-53-58
ISSN 2308-6424

Большая левосторонняя косая пахово-мошоночная грыжа с вовлечением мочевого пузыря в грыжевой мешок: диагностика и хирургическое лечение

А.Г. Иванов, Ю.В. Хоронько

ФГБОУ ВО «Ростовский государственный медицинский университет» МЗ РФ; Ростов-на-Дону, Россия

Изучены данные истории болезни пациента со скользящей пахово-мошоночной грыжей с вовлечением мочевого пузыря в грыжевой мешок. Представлены данные общеклинического и инструментального обследования, интраоперационные данные, результаты хирургического лечения. Ликвидирована большая скользящая пахово-мошоночная грыжа с вовлечением мочевого пузыря в грыжевой мешок. Сохраняется аденома простаты значительных размеров. В послеоперационном периоде отмечено уменьшение степени выраженности дизурических расстройств. Перемещённый из мошонки мочевой пузырь полностью расправлен. Однако, неясной остается функциональная возможность той зоны мочевого пузыря, которая находилась в грыжевом мешке.

Ключевые слова: мочевой пузырь; дизурия; скользящая паховая грыжа

Раскрытие информации: Исследование не имело спонсорской поддержки. Авторы заявляют об отсутствии конфликта интересов.
Поступила в редакцию: 12.02.2019. ***Принята к публикации:*** 07.03.2019.
Автор для связи: Иванов Андрей Георгиевич; тел.: +7 (903) 434-73-48; e-mail: rosanivanov@yandex.ru
Для цитирования: Иванов А.Г., Хоронько Ю.В. Большая левосторонняя косая пахово-мошоночная грыжа с вовлечением мочевого пузыря в грыжевой мешок: диагностика и хирургическое лечение. *Вестник урологии.* 2019;7(1):53-58. DOI: 10.21886/2308-6424-2019-7-1-53-58

Large left oblique inguinal-scrotal hernia with bladder involvement in the hernial sac: diagnostics and surgical treatment

A.G. Ivanov, Yu.V. Khoron`ko

Rostov State Medical University; Rostov-on-Don, Russian Federation

Data from a patient's medical history with a sliding inguinal-scrotal hernia with bladder involvement in the hernia sac was studied. The data of general clinical and instrumental examination, intraoperative data and the results of surgical treatment are presented. A large sliding inguinal-scrotal hernia with the involvement of the bladder in the hernia sac has been eliminated. Prostate adenoma of considerable size is preserved. In the postoperative period, a decrease in the severity of urinary disorders. Moved from the scrotum, the bladder is fully expanded. However, it remains unclear the functionality of that area of he bladder which was located in the hernial sac.

Key words: bladder; dysuria; sliding inguinal hernia

Disclosure: The study did not have sponsorship. The authors have declared no conflicts of interest.
Received: 12.02.2019. ***Accepted:*** 07.03.2019.
For correspondence: Andrey G. Ivanov; tel.: +7 (903) 434-73-48; e-mail: rosanivanov@yandex.ru
For citation: Ivanov A.G., Khoronko Yu.V. Large left oblique inguinal-scrotal hernia with bladder involvement in the hernial sac: diagnostics and surgical treatment. *Urology Herald*. 2019;7(1):53-58. (In Russ.). DOI: 10.21886/2306-6424-2019-7-1-53-58

Введение

Скользящая паховая грыжа является сложной проблемой, находящейся на стыке современной хирургии и урологии. Риски, связанные со сложностью диагностики, особенностями оперативного вмешательства, вероятностью травмы мочевого пузыря, мочеточников обуславливают интерес к данной проблеме. ***Цель исследования:*** описать клинический случай большой скользящей грыжи, этапы диагностики, оперативного лечения и послеоперационные результаты.

Клинический случай

Пациент К., 66 лет. Обратился с жалобами на наличие выпячивания в левой паховой области, боли в проекции данного выпячивания при физических нагрузках, увеличение мошонки слева, затруднения при мочеиспусканиях, отсутствие чувства полного опорожнения мочевого пузыря после мочеиспусканий.

Анамнез заболевания: считает себя больным в течение 3 лет, когда после физической нагрузки появилась боль и грыжевое выпячивание в левой паховой области. За медицинской помощью не обращался. В последние несколько недель грыжевое выпячивание увеличилось в размерах, появилась боль в проекции выпячивания, отметил увеличение мошонки слева.

Из анамнеза жизни: в 1970 году аутовенозная пластика левой бедренной артерии вследствие травматического повреждения, в 2008 году – операция по поводу гидрогеле слева, в 2017 году – натяжная герниопластика задней стенки пахового канала слева, рецидив в течение полугода.

Status urogenitalis. Почки не пальпируются. Мочеиспускание затруднено, прерывистое, после мочеиспускания чувство полного опорожнения мочевого пузыря отсутствует.

Per rectum: простата значительно увеличена, симметрично уплотнена. Контуры её чёткие, ровные, поверхность гладкая, междолевая борозда не определяется, верхний полюс не достижим. Подвижность сохранена. Болезненность при пальпации умеренная.

Status localis: в левой паховой области определяется грыжевое выпячивание размерами 4x5x5 см. В положении лежа выпячивание вправляется в брюшную полость, при пальпации мягко-эластической консистенции, умеренно болезненное. Грыжевые ворота до 2 см в диаметре. Элементы семенного канатика расположены медиально. Кожа над выпячиванием не изменена.

Результаты исследований.

УЗИ органов мошонки. Наружное кольцо пахового канала слева при натуживании расширяется до 20 мм. Лоцирован грыжевой мешок 4x5x5 см с неоднородным содержимым. Размеры яичек обычные, контуры их чёткие, ровные. Придатки умерено диффузно неоднородные с двух сторон. Эхографические признаки кист головки правого придатка, умеренного гидроцеле справа, выраженного гидроцеле слева.

УЗИ мочевого пузыря и простаты. Объём мочевого пузыря – 350 мл. Объём простаты – 170 мл. Объём остаточной мочи – более 200 мл.

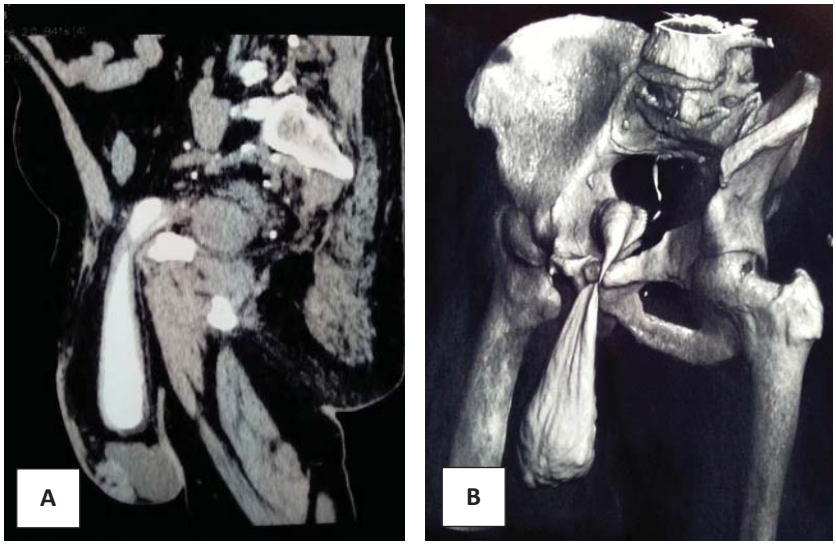

Рисунок 1. СКТ таза: А – сагиттальный срез; В – компьютерная реконструкция таза. Мочевой пузырь резко деформирован, часть его пролоббирует в грыжевой мешок пахово-мошоночной грыжи слева

Figure 1. CT of pelvis: A – sagittal section; B – computer reconstruction of the pelvis. The bladder is sharply deformed, part of it lobbies into the hernia sac of the inguinal-scrotal hernia on the left

Урофлуометрия: максимальная скорость потока мочи (Q max) – 12-13 мл/сек.

Оценка качества жизни по I-PSS –21 балл.

PSA – 3,5 нг/мл.

Триплексное сканирование артерий и вен нижних конечностей. Атеросклеротические изменения стенок артерий. Артерии на бедре и голени с обеих сторон проходимы, УЗ признаков гемодинамически значимых стенозов артерий нижних конечностей не выявлено.

При спиральной компьютерной томографии (СКТ) таза визуализирован резко деформированный мочевой пузырь, часть его пролоббирует в грыжевой мешок пахово-мошоночной грыжи слева. Оба мочеточника впадают в типичном месте. Нижняя треть левого мочеточника извита, лежит вне грыжевого мешка (рис. 1).

Выполнена уретроцистоскопия. Значительно увеличенная простата обусловила затруднения при поиске устья грыжевого компонента мочевого пузыря, которое с трудом визуализировано при фиброцистоскопии (рис. 2).

Рисунок 2. Фиброуретроцистоскопия. Устье грыжевого компонента
Figure 2. Fibrouretrocystoscopy. Hernial defect

Диагноз: Основной: Большая левосторонняя косая пахово-мошоночная грыжа с вовлечением мочевого пузыря в грыжевой мешок.

Сопутствующий: Доброкачественная гиперплазия простаты. Хроническая неполная задержка мочи. Хронический левосторонний эпидидимит. 2-х стороннее гидроцеле.

Операция: Герниотомия слева, герниопластика задней стенки пахового канала сетчатым имплантом.

После иссечения рубцовых тканей визуализированы грыжевые ворота неправильной формы и шейка грыжевого мешка. От окружающих тканей мобилизован тесно спаянный с ними грыжевой мешок, опускающийся в мошонку. Содержимое грыжевого мешка – стенка мочевого пузыря, предбрюшинная жировая клетчатка. В процессе мобилизации стенки мочевого пузыря полного её расправления не достигнуто ввиду наличия выраженных фиброзных и спаечных изменений.

Пластика задней стенки пахового канала произведена с применением сетчатого импланта размерами 10х15см.

Наблюдение 3 месяца. В послеоперационном периоде проводилась стандартная терапия, включающая тамсулозин по 0,4 мг 1 раз в сутки утром.

Пациент отметил значимое уменьшение степени выраженности дизурических расстройств. Оценка качества жизни по I-PSS: 18 баллов. При урофлуометрии Q max – 17,5 мл/сек.

Вместе с тем, обратил внимание на появление и постепенное увеличения овоидного безболезненного образования в левой половине мошонки, прилежащего к яичку.

Выполнено УЗИ нижних мочевых путей и органов мошонки. Объём мочевого пузыря – 360 мл.

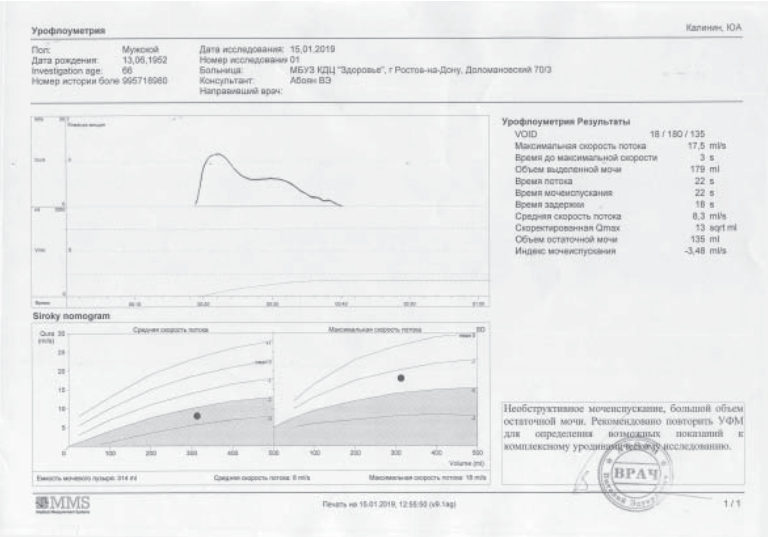

Рисунок 3. Урофлуометрия. Значимых обструктивных признаков не отмечено
Figure 3. Uroflowmetry. Significant obstructive signs are not marked

Объём простаты – 170 мл. Объём остаточной мочи – 140 мл. Отмечено расправление мочевого пузыря (рис. 4-5). Признаки жидкостных образований в области проекции левого придатка. Размеры яичек обычные, контуры чёткие ровные (рис. 6-7).

Рисунок 4. УЗИ мочевого пузыря (через 3 месяца после операции.) Мочевой пузырь несколько деформирован, признаков сохраняющегося изолированного грыжевого компонента не отмечается
Figure 4. Bladder ultrasound (3 months after surgery.) The bladder is slightly deformed. There is no signs of remaining isolated hernial component

Рисунок 5. УЗИ простаты. Объём простаты увеличен до 170 мл
Figure 5. Prostate ultrasound. Prostate volume is increased up to 170 ml

Рисунок 6. УЗИ органов мошонки. Левое яичко без признаков значимой патологии
Figure 6. Scrotum ultrasound. Left testicle without evidence of significant pathology

Рисунок 7. УЗИ органов мошонки. Жидкостное образование в проекции левого придатка яичка
Figure 7. Scrotum ultrasound. Liquid formation in the projection of the left epididymis

МРТ таза. Визуализированы органы таза, мошонки, паховые области.

Оба яичка расположены в мошонке, правильной формы, нормальных размеров. Структура однородная. Справа придаток яичка, семенной канатик не изменены. Умеренно увеличено количество жидкости между оболочками яичка.

Слева придаток яичка удлинен и деформирован, фиброзно изменен. Сформировано полостное образование размерами 65x49x46 мм с фиброзной капсулой, широким основанием вдоль придатка, от верхнего полюса которого начинается семявыносящий проток. Имеются множественные перегородки, создающие анатомически правильный рисунок, содержимое достаточно однородное, жидкостное, с высоким содержанием белка в жидкости. В проекции головки придатка выявлено полостное образование размерами 17x18x19 мм с перегородками, содержащее простую жидкость.

По ходу семенного канатика и пахового канала в целом выражены фиброзные, спаечные изменения, распространяющиеся на клетчатку паховой области, в меньшей степени – на клетчатку таза. По ходу фиброзных тяжей в паху расположены множественные лимфатические узлы с максимальной осью 15-16 мм.

Предстательная железа увеличена, преимущественно за счет центральной доли, размеры 71 мм (вертикальны) x 77 мм (латеральный) x 63 м (переднезадний). Дифференцировка долей нарушена. Структура паренхимы неоднородная за счет однотипных округлых включений различного диаметра с достаточно четким границами. Капсула железы нормально выражена.

Смененные пузырьки не изменены.

Мочевой пузырь расположен типично, не туго наполнен, стенки с четким контурами, сигнал однородный. Нижние трети обоих мочеточников не расширены.

Прямая кишка без особенностей.

В тазу и в нижних отделах забрюшинного пространства лимфатические узлы не увеличена. Видимые кости без продуктивных и деструктивных изменений.

Заключение: МРТ-признаки кисты придатка яичка слева, выраженных фиброзных изменений в паховом канале слева (рис. 8).

Рисунок 8. МРТ таза. Киста придатка левого яичка. Грыжевой компонент не дифференцируется
Figure 8. MRI of pelvis. Cyst of the left epididymis. The hernial component is not differentiated

Выполнена скрототомия. Визуализировано левое яичко, которое несколько уменьшено в размере тургор его несколько снижен, собственная оболочка умеренно гиперемирована, «пёстрая». В области головки придатка – тонкостенное жидкостное образование диаметром до 2 см.

Вплотную к яичку прилежит округлое плотно-эластическое образование диаметром до 3 см. Образование отделено от левого яичка. Отмечена интимная связь образования с элементами семенного канатика. При пункции образования эвакуировано до 50 мл геморрагической жидкости. Внешние стенки образования белесоватого цвета, плотные, толщиной до 1 мм, Образование отсечено от семенного канатика острым путём.

Произведено вскрытие кисты придатка левого яичка. Содержимое – прозрачная жидкость жёлтого цвета. Выполнено иссечение оболочек кисты.

Гистоисследование: Кистозная лимфангиома с хроническим воспалением, геморрагиями, гемосидерозом и склерозом стенки.

Послеоперационный период протекал стандартно.

Результаты лечения. Ликвидирована большая скользящая пахово-мошоночная грыжа с вовлечением мочевого пузыря в грыжевой мешок. Сохраняется аденома простаты значительных размеров. В послеоперационном периоде отмечено уменьшение степени выраженности дизурических расстройств. Перемещённый из мошонки мочевой пузырь полностью расправлен. Однако, неясной остается функциональная возможность той зоны мочевого пузыря, которая находилась в грыжевом мешке. Следовательно, в генезе дизурических расстройств имеет значение не только обструктивный фактор, обусловленный значительным увеличением простаты. Нельзя исключить роль «грыжевой» части мочевого пузыря в генезе дизурических расстройств. В связи с сохраняющимися дизурическими расстройствами планируется дообследование.

Обсуждение

Своевременное распознавание скользящей паховой грыжи при вовлечении мочевого пузыря в медиальную стенку грыжевого мешка у ряда пациентов может быть затруднительным [1, 2]. Длительное существование пахово-мошоночной грыжи приводит к развитию выраженного рубцово-спаечного процесса и зачастую сопровождается формированием грыжевого мешка большой длины по оси. В более редких случаях вовлечение стенки мочевого пузыря осложняется формированием мешковидного резервуара значительных размеров [3, 4]. Выполнение хирургического пособия в подобной ситуации требует принятия двух ключевых решений. Первое касается проведения наиболее эффективного и безопасного хирургического пособия в отношении сформированного дивертикула. Второе – заключается в выборе надёжного варианта герниопластики. Отсутствие однозначного решения в вопросе выбора оптимальной хирургической тактики требует углубленного изучения.

ЛИТЕРАТУРА

1. Волков С.В., Еремеев А.Г., Карташов И.Н., Воронов С.П., Голубев А.А., Башар Якуб. Редкое наблюдение рецидивной скользящей паховой грыжи, содержащей мочеточник, с развитием гидронефроза. *Верхневолжский медицинский журнал.* 2015;14(2): 48-52. eLIBRARY ID: 35379345
2. Samra NS, Ballard DH, Doumite DF, Griffen FD. Repair of Large Sliding Inguinal Hernias. *Am Surg.* 2015; 81(12):1204-1208. PMID: 26736154

REFERENCES

1. Volkov SV, Eremeev AG, Kartashov IN, Voronov SN, Golubev AA, Yakub Bashar. Rare case of recurrent sliding inguinal hernia containing an ureter leading to hydronephrosis. *Verkhnevolzhskiy meditsinskiy zhurnal.* 2015;14(2): 48-52. (In Russ.). eLIBRARY ID: 35379345
2. Samra NS, Ballard DH, Doumite DF, Griffen FD. Repair of Large Sliding Inguinal Hernias. *Am Surg.* 2015; 81(12):1204-1208. PMID: 26736154

3. Komorowski AL, Moran-Rodrigues J, Kazi R, Wysocki WM. Sliding inguinal hernias. *Int J Surg.* 2012; 10(4):206-208. DOI:10.1016/j.ijsu.2012.03.002
4. Wang P, Huang Y, Ye J, Gao G, Zhang F, Wu H. Large sliding inguinal-scrotal hernia of the urinary bladder: A case report and literature review. *Medicine (Baltimore).* 2018; 97(13):e9998. DOI:10.1097/MD.0000000000009998

Сведения об авторах

Иванов Андрей Георгиевич – к.м.н.; врач-уролог отделения урологии ФГБОУ ВО РостГМУ Минздрава России
ORCID iD 0000-0003-4557-8167
e-mail: rosanivanov@yandex.ru
Хоронько Юрий Владиленович – д.м.н., профессор; заведующий кафедрой оперативной хирургии и топографической анатомии ФГБОУ ВО РостГМУ Минздрава России
ORCID iD 0000-0002-3752-3193
e-mail: khoronko507@gmail.com

3. Komorowski AL, Moran-Rodrigues J, Kazi R, Wysocki WM. Sliding inguinal hernias. *Int J Surg.* 2012; 10(4):206-208. DOI:10.1016/j.ijsu.2012.03.002
4. Wang P, Huang Y, Ye J, Gao G, Zhang F, Wu H. Large sliding inguinal-scrotal hernia of the urinary bladder: A case report and literature review. *Medicine (Baltimore).* 2018; 97(13):e9998. DOI:10.1097/MD.0000000000009998

Information about the authors

Andrey G. Ivanov – M.D., Ph.D. (M); Urologist, Department of Urology, Rostov State Medical University
ORCID iD 0000-0003-4557-8167
e-mail: rosanivanov@yandex.ru
Yuri V. Khoron`ko – M.D., Ph.D. (M), Dr. Med. Sc., Full Professor; Head, Department of Operative Surgery and Topographic Anatomy, Rostov State Medical University
ORCID iD 0000-0002-3752-3193
e-mail: khoronko507@gmail.com