

УДК 616.62-003.7-089-072.1

<https://doi.org/10.21886/2308-6424-2026-14-1-53-59>

Использование аспирационного кожуха во время трансуретральной нефролитотрипсии

© Сергей В. Попов^{1,2}, Дмитрий А. Сытник^{1,2}, Юрий А. Михеев^{1,2}¹ Клиническая больница Святителя Луки [Санкт-Петербург, Россия]² Санкт-Петербургский медико-социальный институт [Санкт-Петербург, Россия]

Аннотация

Введение. Мочекаменная болезнь (МКБ) представляет собой значительную урологическую проблему, затрагивающую 10 – 15% населения и характеризующуюся высокой частотой рецидивов — 30 – 50%. Трансуретральная нефролитотрипсия (ТНЛ) является одним из современных подходов к лечению камней размером до 2 см. Внедрение аспирационных мочеточниковых кожухов обеспечивает вакуумную аспирацию, что позволяет эффективно удалять мелкие фрагменты конкрементов и улучшать результаты лечения, снижая как время операции, так и риск инфекционных осложнений.

Цель исследования. Провести анализ клинической эффективности и безопасности использования аспирационных кожухов в процессе ТНЛ по сравнению со стандартными кожухами.

Материалы и методы. Проведено проспективное рандомизированное исследование с включением 32 пациентов с нефролитиазом, случайным образом распределённых на две группы по 16 пациентов. В группе 1 выполняли ТНЛ с использованием аспирационного кожуха 12 / 14Fr (ClearPetra), в группе 2 — ТНЛ с использованием мочеточникового кожуха Navigator HD 12 / 14 Fr (Boston Scientific). Были собраны и проанализированы демографические данные пациентов, характеристики конкрементов, интра- и послеоперационные результаты.

Результаты. В группе 1 время оперативного вмешательства и литотрипсии было короче. SFR составил 93,75% в группе 1 и 81,25% — в группе 2. Увеличение лейкоцитов и СРБ менее значительно в группе 1 ($9 \pm 1,306$ и $5,5 \pm 1,074$ соответственно) в сравнении с группой 2 — ($10,350 \pm 2,263$ и $7,9 \pm 2,058$). Время пребывания в стационаре также было короче в группе 1 ($2,0 \pm 0,5$ дня) по сравнению с группой 2 ($4,0 \pm 0,602$ дня).

Заключение. Применение аспирационного мочеточникового кожуха при ТНЛ является безопасным и эффективным методом лечения конкрементов почек размером до 2 см. Использование аспирационных кожухов улучшает показатели SFR, снижает риск инфекционных осложнений в послеоперационном периоде и сокращает время госпитализации по сравнению с использованием стандартных мочеточниковых кожухов.

Ключевые слова: аспирационный кожух; мочеточниковый кожух; трансуретральная нефролитотрипсия; мочекаменная болезнь; камни почек

Финансирование. Исследование не имело спонсорской поддержки. **Раскрытие интересов.** Авторы заявляют об отсутствии конфликта интересов. **Этическое заявление.** Исследование выполнено в соответствии с положениями Хельсинкской декларации, пересмотренной в октябре 2013 года (Форталеза, Бразилия). **Этическое одобрение.** Исследование одобрено на заседании локального этического комитета Клинической больницы Святителя Луки (Протокол №24/09/27-1 от 11 октября 2024 года). **Информированное согласие.** Все пациенты подписали информированное согласие на участие в исследовании и обработку персональных данных. **Доступность данных.** Данные, подтверждающие результаты исследования, могут быть предоставлены авторами по обоснованному запросу.

Вклад авторов: С.В. Попов — концепция и дизайн исследования, анализ данных, критический обзор, научное редактирование, научное руководство; Д.А. Сытник — разработка и проведение эксперимента; сбор данных, анализ данных, программная поддержка, написание текста рукописи; Ю. А. Михеев — обзор литературы, разработка и проведение эксперимента, сбор данных, анализ данных, статистическая обработка данных, написание текста рукописи.

✉ **Корреспондирующий автор:** Юрий Александрович Михеев; mikheevyura@gmail.com

Поступила в редакцию: 02.05.2025. **Принята к публикации:** 09.12.2025. **Опубликована:** 26.02.2026.

Для цитирования: Попов С.В., Сытник Д.А., Михеев Ю.А. Использование аспирационного кожуха во время трансуретральной нефролитотрипсии. *Вестник урологии*. 2026;14(1):53-59. DOI: 10.21886/2308-6424-2026-14-1-53-59.

Application of a suction sheath in transurethral nephrolithotripsy

© Sergey V. Popov^{1,2}, Dmitry A. Sytnik^{1,2}, Yuri A. Mikheev^{1,2}¹ St. Luke St. Petersburg Clinical Hospital [Saint-Petersburg, Russia]² St. Petersburg Medical and Social Institute [Saint-Petersburg, Russia]

Abstract

Introduction. Urolithiasis represents a major urological challenge, affecting 10 – 15% of the population with recurrence rates of 30 – 50%. Transurethral nephrolithotripsy (TUNL) is a contemporary approach for stones ≤ 2 cm. The adoption of aspiration ureteral access sheaths enables vacuum-assisted fragment evacuation, enhancing treatment outcomes by reducing operative time and minimising infectious complications.

Objective. To evaluate the clinical efficacy and safety of aspiration sheaths during TUNL compared with standard sheaths.

Materials & methods. This prospective randomised study enrolled 32 patients with nephrolithiasis, randomised 1:1 to two groups ($n = 16$ each). Group 1 underwent TUNL using a 12/14 Fr aspiration sheath (ClearPetra®); group 2 received a standard 12/14 Fr ureteral access sheath (Navigator™ HD, Boston Scientific). Patient demographics, stone characteristics, and intra-/postoperative outcomes were prospectively collected and analysed.

Results. Operative and lithotripsy times were shorter in group 1. Stone-free rate (SFR) was 93.8% (group 1) versus 81.3% (group 2). Postoperative leucocytosis and C-reactive protein rises were less pronounced in group 1 (9 ± 1.3 and 5.5 ± 1.1 , respectively) than group 2 (10.4 ± 2.3 and 7.9 ± 2.1). Hospital stay was shorter in group 1 (2.0 ± 0.5 days) versus group 2 (4.0 ± 0.6 days).

Conclusion. Aspiration ureteral access sheaths during TUNL offer a safe, efficacious option for renal stones ≤ 2 cm, yielding superior SFR, reduced infectious risk, and shorter hospitalisation compared with standard sheaths.

Keywords: suction sheath; ureteral access sheath; transurethral nephrolithotripsy; urolithiasis; kidney stone

Financing. The study was not sponsored. **Conflict of interest.** The authors declare no conflicts of interest. **Ethical statement.** The study was conducted in accordance with the Declaration of Helsinki (revised Fortaleza, Brazil, October 2013). **Ethical approval.** The study was approved by the Ethics Committee of St. Luke Clinical Hospital (Protocol No. 24/09/27-1, 11.10.2024). **Informed consent.** All patients provided written informed consent to participate in the study and for the processing of their personal data. **Data availability.** Data supporting the findings of this study are available from the authors upon reasonable request.

Authors' contribution: S.V. Popov — study conception and design, data analysis, critical revision, scientific editing, study supervision; D.A. Sytnik — experimental design and conduct, data acquisition, data analysis, software support, drafting the manuscript; Yu.A. Mikheev — literature review, experimental design and conduct, data acquisition, data analysis, statistical data processing, drafting the manuscript.

✉ **Corresponding author:** Dmitriy A. Sytnik, doc.dmitriysytnik@gmail.com

Received: 02.05.2025. **Accepted:** 12.09.2025. **Published:** 26.02.2026.

For citation: Popov S.V., Sytnik D.A., Mikheev Yu.A. Application of a suction sheath in transurethral nephrolithotripsy. *Urology Herald*. 2026;14(1):53-59. (In Russ.). DOI: 10.21886/2308-6424-2026-14-1-53-59.

Введение

Мочекаменная болезнь встречается у 10 – 15% населения планеты и занимает одно из ведущих мест среди урологических заболеваний, уступая по распространённости лишь неспецифическим воспалительным патологиям почек и мочевыводящих путей [1, 2]. При этом частота рецидивов в течение 5 лет после лечения составляет 30 – 50% [3, 4].

Существует несколько методов оперативного лечения камней в почках: дистанционная ударно-волновая литотрипсия (ДУВЛ), перкутанная нефролитотрипсия (ПНЛТ), открытые и лапароскопические операции, а также трансуретральная нефролитотрипсия (ТНЛ) [2].

В настоящее время, согласно рекомендациям Европейской ассоциации урологов и Российским клиническим рекомендациям по лечению мочекаменной болезни, ТНЛ может применяться для лечения пациентов с камнями в почках размером до 2 см [5, 6]. Значительный технический прогресс в эндоурологии привёл к созданию и аспирационных кожухов. Аспирационный мочеточниковый кожух обеспечивает вакуумную аспирацию в процессе хирургического вмешательства, что позволяет удалять мелкодисперсную пыль и фрагменты конкрементов без необходимости использования литоэкстракторов. Также использование таких кожухов позволяет достичь более высокого показателя SFR и снижения как времени оперативного вмешательства, так и частоты инфекционных осложнений в послеоперационном периоде [7 – 9].

Вышеописанное стало основанием для проведения нашего собственного исследования, целью которого явилось сравнение клинической эффективности и безопасности применения аспирационных кожухов во время ТНЛ.

Вышеописанное стало основанием для проведения нашего собственного исследования, целью которого явилось сравнение клинической эффективности и безопасности применения аспирационных кожухов во время ТНЛ.

Материалы и методы

Исследование проводилось в Городском центре эндоскопической урологии и новых технологий, базирующемся в Клинической больнице Святителя Луки (г. Санкт-Петербург).

Набор пациентов в исследование проводили с октября 2024 года по январь 2025 года. Общее число пациентов — 32. Пациенты были разделены на две равные группы по 16 человек. Пациентам основной группы 1 была выполнена ТНЛ с использованием аспирационного мочеточникового кожуха ClearPetra 12 / 14 Fr ("Well Lead Medical Co., Ltd.", Guangzhou, PRC), пациентам контрольной группы 2 проводили ТНЛ с использованием мочеточникового кожуха Navigator™ HD 12 / 14 Fr ("Boston Scientific Corp.", Boston, MA, USA).

Локальная этическая комиссия Клинической больницы Святителя Луки рассмотрела и одобрила использование аспирационного мочеточникового кожуха ClearPetra 12 / 14 Fr в рамках клинического исследования (Протокол №24/09/27-1 от 11 октября 2024 года). Все пациенты или их законные представители подписали добровольное информированное согласие на участие в клиническом исследовании.

- Критерии включения: предварительно стентированные пациенты старше 18 лет с конкрементами почек размерами до 2 см, плотностью выше 1000 HU; бактериальный посев мочи без патогенной флоры.

- Критерии исключения: аномалии развития почек и мочевыводящих путей, паци-

енты с инфекциями мочевыводящих путей, реконструктивные операции на верхних мочевыводящих путях.

Всем пациентам за 30 минут до оперативного вмешательства проводили антибактериальную профилактику цефалоспоридами III поколения.

Проведение ТНЛ осуществляли в литотомическом положении пациента. Во всех случаях использовали одноразовые гибкие уретерореноскопы. Подачу ирригационной жидкости обеспечивали с помощью двупортовой гравитационной линии TRAXERFLOW ("Rocamed S.A.M.", Monaco). Начальная мощность аспирации — на уровне 100 – 130 мм рт. ст. (0,02 Мпа), её увеличивали ступенчато, при необходимости, поддерживая скорость потока ирригационной жидкости для надлежащей перфузии. Аспирацию проводили либо во время лазерной литотрипсии, либо после литотрипсии. Кроме того, фрагменты можно было напрямую аспирировать через кожух, отводя эндоскоп к Y-образному соединению, имитируя эффект Venturi. Для литотрипсии применяли тулиевый волоконный лазер FiberLase U-MAX (НПО «ИРЭ Полюс», Фрязино, РФ) в режиме распыления, общая мощность не превышала 20 Вт. Толщина волокна 200 мкм (рис. 1 – 3).

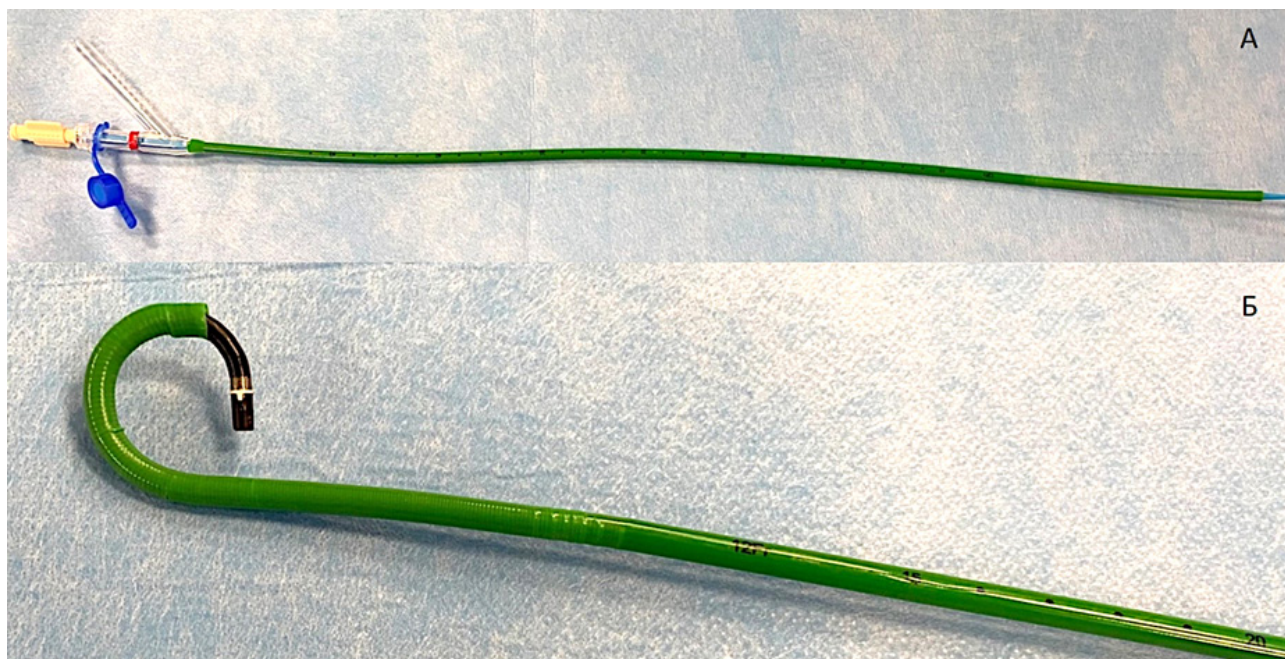


Рисунок 1. Аспирационный мочеточниковый кожух ClearPetra 12 / 14 Fr (А); гибкий дистальный конец аспирационного мочеточникового кожуха ClearPetra 12 / 14 Fr (Б)

Figure 1. ClearPetra 12 / 14 Fr suction ureteral access sheath (A); Flexible distal tip of ClearPetra 12 / 14 Fr aspiration ureteral sheath (B)

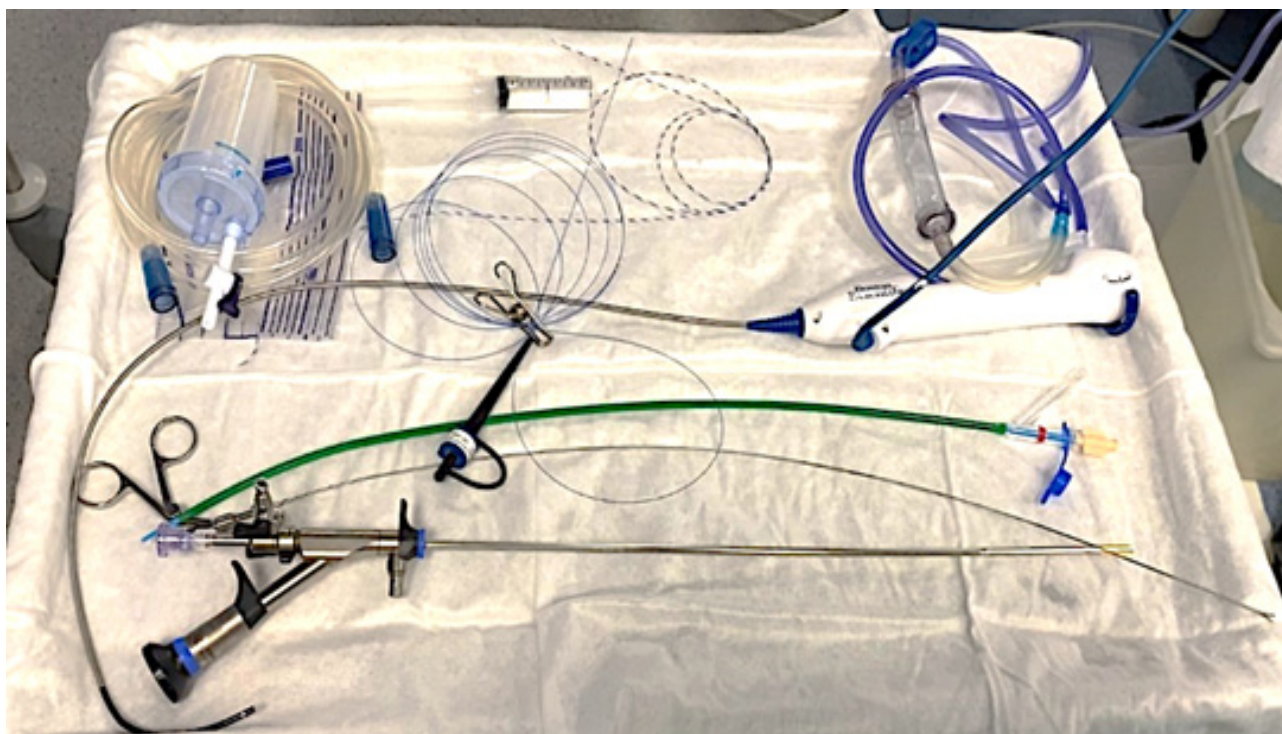


Рисунок 2. Оборудование и расходные материалы для проведения ТНЛ с использованием аспирационного мочеточникового кожуха ClearPetra
Figure 2. Required equipment and consumables for performing TUNL using the ClearPetra suction ureteral access sheath



Рисунок 3. Контейнер с мелкодисперсной пылью и фрагментами конкрементов после ТНЛ с применением аспирационного кожуха ClearPetra
Figure 3. Container with fine stone dust and fragments collected after TUNL using the ClearPetra aspiration sheath

Оценивали следующие параметры: время оперативного вмешательства, время литотрипсии, длительность госпитализации; уровень SFR на основании МСКТ почек и мочевыводящих путей проведённой на первые сутки и через 3 месяца после оперативного вмешательства; послеоперационные осложнения — по классификации Clavien-Dindo.

Статистический анализ. Статистическую обработку данных производили при помощи программы IBM SPSS Statistics, Version 26.0 (IBM Corp., Armonk, Нью-Йорк, США). Нормальность проверяли с помощью критерия Shapiro-Wilk. Все данные были представлены в виде медианы и межквартильного размаха — Me [Q25; Q75]. Непрерывные данные были представлены как среднее (M) ± стандартное отклонение SD), категориальные данные (n) были представлены в виде частоты / доли (%). Межгрупповые различия были проанализированы с использованием параметрического t критерия Student. Межгрупповые различия считали значимыми при значении $p < 0,05$.

Результаты

Пациенты в обеих группах были сопоставимы (табл. 1). В группе 1 наблюдали преобладание пациентов мужского пола, в то время как в группе 2 соотношение мужчин и женщин было равным. Не было выявлено статистически значимых различий в возрасте больных между группами.

Более крупные конкременты были у пациентов в группе 1. По плотности конкременты в обеих группах статистически значимо не отличались.

Показатели креатинина крови, уровень лейкоцитов и СРБ были сопоставимы и находились в пределах референсных значений. В обеих группах пациентов сопоставима локализация конкрементов.

Интраоперационно показатели длительности оперативного вмешательства и литотрипсии в группе 1 были ниже (табл. 2).

При сравнении пред- и послеопераци-

онных показателей в обеих группах не было выявлено снижения гемоглобина, увеличения количества лейкоцитов и уровня СРБ. Статистически значимых различий концентрации креатинина в основной группе и группе контроля не обнаружено. В группе 1 отмечен более высокий SFR = 93,75%, в группе 2 — SFR = 81,25%. Стоит отметить меньшее увеличение показателей лейкоцитов в крови в группе 1 ($9 \pm 1,306$) по сравнению с группой 2 ($10,350 \pm 2,263$) и СРБ в крови, в группе 1 ($5,5 \pm 1,074$) и группе 2 ($7,9 \pm 2,058$), на фоне общего повышения в послеоперационном периоде.

В группе 1 время пребывания в стационаре ($2,0 \pm 0,5$) оказалось короче, чем в группе 2 ($4,0 \pm 0,602$). Количество послеоперационных осложнений также ниже в группе 1, и только осложнения по Clavien-Dindo I, в то время как в группе 2 — Clavien-Dindo I и II (табл. 3).

Таблица 1. Клиническая характеристика пациентов
Table 1. Patient demographics

Параметры Variables	Группа 1 Main group (n = 16)	Группа 2 Control group (n = 16)	p
		n (%)	
Мужчины Male	9 (56,25)	8 (60)	
Женщины Female	7 (43,75)	8 (40)	
		M ± SD	
ИМТ, кг/м ² BMI, kg/m ²	25,4 ± 1,757	26,6 ± 1,296	0,012
Средний возраст, лет Average age, years	54 ± 3,082	56 ± 5,933	0,056
Размер камня, мм Stone size, mm	16,315 ± 0,048	15,415 ± 0,048	< 0,001
Плотность камня, HU Stone density, HU	1242,5 ± 118,3	1199,7 ± 100,762	0,128
Креатинин сывороточный, мкмоль/л Serum creatinine, mcmol/L	76,9 ± 8,706	79,950 ± 9,862	0,642
Лейкоциты крови, 10 ⁹ /л White blood cells, 10 ⁹ /L	6,050 ± 0,978	6,350 ± 1,002	0,926
C-реактивный белок, мг/мл C-reactive protein, mg/ml	2,550 ± 0,754	2,650 ± 0,725	0,590
Гемоглобин, г/л Haemoglobin g/l	138,5 ± 5,525	137,8 ± 4,610	0,724
Локализация конкрементов / Stone localisation (n)			
левая почка left kidney	8	9	
правая почка right kidney	8	7	
верхняя группа чашечек upper calyces	2	2	
средняя группа чашечек middle calyces	3	5	
нижняя группа чашечек lower calyces	4	4	
лоханка pelvis	7	5	

Таблица 2. Интраоперационные показатели
Table 2. Intraoperative variables

Параметры Variables	Группа 1 Main group (n = 14)	Группа 2 Control group (n = 16)	p
		M ± SD	
Время оперативного вмешательства, минуты Operative time, min	53,375 ± 6,055	64,955 ± 8,488	0,005
Время литотрипсии, минуты Lithotripsy time, min	33,350 ± 4,053	41,050 ± 4,745	< 0,001

Таблица 3. Клиническая характеристика пациентов
Table 3. Patient demographics

Параметры Variables	Группа 1 Main group (n = 16)	Группа 2 Control group (n = 16)	p
SFR на первые сутки SFR, day 1	14 (87,50)	11 (68,75)	
SFR через 3 месяца SFR, 3 mo	15 (93,75)	13 (81,25)	
		M ± SD	
Креатинин, мкмоль/л Serum creatinine, μmol/L	77,2 ± 9,413	79,8 ± 6,283	0,254
Лейкоциты крови, 10 ⁹ /л White blood cells, 10 ⁹ /L	9 ± 1,306	10,350 ± 2,263	0,006
C-реактивный белок, мг/л C-reactive protein, mg/ml	5,5 ± 1,074	7,9 ± 2,058	< 0,001
Время пребывания в стационаре, сутки Hospital stay, days	2,0 ± 0,5	4,000 ± 0,602	< 0,001
Гемоглобин, г/л Haemoglobin, g/l	133,5 ± 4,652	134,600 ± 5,883	0,564
Clavien-Dindo I (Лихорадка Fever)	1	3	
Clavien-Dindo II (Острый пиелонефрит Acute pyelonephritis)	–	2	

Обсуждение

Использование аспирационных мочеточниковых кожухов в последнее время стало перспективным и многообещающим направлением в хирургии МКБ.

Современные исследования позволяют сделать вывод, что применение аспирационных мочеточниковых кожухов имеет ряд таких преимуществ перед стандартными кожухами для ТНЛ, как улучшение показателя SFR, снижение времени операции, снижение послеоперационных инфекционных осложнений [10, 11].

В нашем исследовании была проведена ТНЛ как с использованием аспирационного мочеточникового кожуха, так и без него. Мы продемонстрировали, что применение аспирационного кожуха во время РИРХ связано с более высоким уровнем SFR, что объясняется эффективной аспирацией мелкодисперсной пыли. Стоит отметить, что аспирация улучшает визуализационную среду, снижая “snow-globe effect”, что также способствует повышению SFR [10, 12].

Кроме того, использование кожуха снижает риск инфекционных осложнений благодаря созданию отрицательного давления в полостной системе почки.

Снижение послеоперационных осложнений, в свою очередь, оказало положительное влияние на продолжительность госпитализации. В группе пациентов, которым был применён аспирационный мочеточниковый кожух, время пребывания в стационаре оказалось ниже.

Z. Zhu et al. (2019), а также Qian X. et al. (2022) и другие коллеги, проведя аналогичные нашему исследованию, приходят

к выводу о том, что применение аспирационного мочеточникового кожуха приводит к снижению вероятности послеоперационных инфекционных осложнений за счёт снижения интратрениального давления [12 – 14].

Из экспериментального исследования Y. Chen et al. (2022) на модели почки свиней мы можем получить подтверждение эффективности аспирационных мочеточниковых кожухов в отношении интратрениального давления. Пиеловенозный рефлюкс возникает при давлении в полостной системе почки выше 40 мм рт. ст. При увеличенной скорости подачи ирригационной жидкости 100 мл/мин. с учётом адекватной настройки режима аспирации интратрениальное давление не превышает значения в 10 см вод. ст., что составляет ≈ 7,4 мм рт. ст. В то же время при использовании стандартного мочеточникового кожуха давление может достигать значений 98 – 99 см вод. ст., что составляет ≈ 72,8 мм рт. ст. [15].

Снижения гемоглобина в послеоперационном периоде в нашем исследовании отмечено не было. Однако в исследовании Z. Zhang et al. (2023) было показано снижение уровня гемоглобина меньше именно в той группе пациентов, где применялся аспирационный кожух [11].

Снижение послеоперационных осложнений, в свою очередь, повлияло на длительность госпитализации. В нашем исследовании в группе пациентов с использованием аспирационного мочеточникового кожуха время пребывания в стационаре в среднем ниже, что, однако, отличается от данных Z. Zhang et al. (2023), в исследовании ко-

торых не было выявлено различий между группой с применением аспирационного мочеточникового кожуха и без него [11].

Ограничением нашего исследования является небольшое количество пациентов, что подчёркивает необходимость проведения более крупных и мультицентровых исследований для дальнейшего подтверждения полученных результатов.

Заключение

Исходя из результатов нашего исследо-

вания, можно сделать вывод, что использование аспирационного мочеточникового кожуха при ТНЛ является безопасным и эффективным подходом к лечению пациентов с конкрементами почек размером до 2 см. Данная методика способствует улучшению показателя SFR, снижает риск инфекционных осложнений в послеоперационный период и, как следствие, сокращает продолжительность госпитализации по сравнению с ТНЛ и использованием стандартных мочеточниковых кожухов.

Список литературы | References

1. Sorokin I, Mamoulakis C, Miyazawa K, Rodgers A, Talati J, Lotan Y. Epidemiology of stone disease across the world. *World J Urol.* 2017;35(9):1301-1320. DOI: 10.1007/s00345-017-2008-6
2. Sari S, Cakici MC, Aykac A, Baran O, Selmi V, Karakoyunlu AN. Outcomes with ureteral access sheath in retrograde intrarenal surgery: a retrospective comparative analysis. *Ann Saudi Med.* 2020;40(5):382-388. DOI: 10.5144/0256-4947.2020.382
3. Kachkoul R, Touimi GB, El Mouhri G, El Habbani R, Mohim M, Lahrichi A. Urolithiasis: History, epidemiology, aetiologic factors and management. *Malays J Pathol.* 2023;45(3):333-352. PMID: 38155376
4. Gadzhiev N, Prosyannikov M, Malkhasyan V, Akopyan G, Somani B, Sivkov A, Apolikhin O, Kaprin A. Urolithiasis prevalence in the Russian Federation: analysis of trends over a 15-year period. *World J Urol.* 2021;39(10):3939-3944. DOI: 10.1007/s00345-021-03729-y
5. EAU Guidelines on Urolithiasis – Uroweb. April 7, 2025. Accessed April 7, 2025. URL: <https://uroweb.org/guidelines/urolithiasis/chapter/citation-information>
6. Российское общество урологов. Клинические рекомендации «Мочекаменная болезнь». 2024. Дата доступа 07.04.2025 Rossiiskoe obshchestvo urologov. Klinicheskie rekomendatsii «Mochekamennaya bolezni». Accessed April 7 2025. (In Russian). URL: <https://uroweb.ru/sites/default/files/KP7-2024.pdf>
7. Giulioni C, Castellani D, Traxer O, Gadzhiev N, Pirola GM, Tanidir Y, da Silva RD, Glover X, Giusti G, Proietti S, Mulawkar PM, De Stefano V, Cormio A, Teoh JY, Galosi AB, Somani BK, Emiliani E, Gauhar V. Experimental and clinical applications and outcomes of using different forms of suction in retrograde intrarenal surgery. Results from a systematic review. *Actas Urol Esp (Engl Ed).* 2024;48(1):57-70. (In English, Spanish). DOI: 10.1016/j.acuroe.2023.06.001
8. Song B, Cheng Y, Lu Y, Rong H, Huang T, Shi J, Fang L. Factors affecting the intraoperative calculi excretion during flexible ureteroscopy lithotripsy: an in vitro analysis. *World J Urol.* 2024;42(1):130. DOI: 10.1007/s00345-024-04794-9
9. Qahal F, Zeng G, Seitz C. Current evidence for suction in endourological procedures: comprehensive review of literature. *Curr Opin Urol.* 2023;33(2):77-83. DOI: 10.1097/MOU.0000000000001061
10. Yuen SKK, Traxer O, Wroclawski ML, Gadzhiev N, Chai CA, Lim EJ, Giulioni C, De Stefano V, Nedbal C, Maggi M, Sarica K, Castellani D, Somani B, Gauhar V. Scoping Review of Experimental and Clinical Evidence and Its Influence on Development of the Suction Ureteral Access Sheath. *Diagnostics (Basel).* 2024;14(10):1034. DOI: 10.3390/diagnostics14101034
11. Zhang Z, Xie T, Li F, Wang X, Liu F, Jiang B, Zou X, Zhang G, Yuan Y, Xiao R, Wu G, Qian B. Comparison of traditional and novel tip-flexible suctioning ureteral access sheath combined with flexible ureteroscope to treat unilateral renal calculi. *World J Urol.* 2023;41(12):3619-3627. DOI: 10.1007/s00345-023-04648-w
12. Gauhar V, Traxer O, Castellani D, Sietz C, Chew BH, Fong KY, Hamri SB, Göke MI, Gadzhiev N, Galosi AB, Yuen SKK, El Hajj A, Ko R, Zawadzki M, Sridharan V, Lakmichi MA, Corrales M, Malkhasyan V, Ragoori D, Soebhali B, Tan K, Chai CA, Tursunkulov AN, Tanidir Y, Persaud S, Elshazly M, Kamal W, Tefik T, Shrestha A, Tiong HC, Somani BK. Could Use of a Flexible and Navigable Suction Ureteral Access Sheath Be a Potential Game-changer in Retrograde Intrarenal Surgery? Outcomes at 30 Days from a Large, Prospective, Multicenter, Real-world Study by the European Association of Urology Urolithiasis Section. *Eur Urol Focus.* 2024;10(6):975-982. DOI: 10.1016/j.euf.2024.05.010
13. Zhu Z, Cui Y, Zeng F, Li Y, Chen Z, Hequn C. Comparison of suctioning and traditional ureteral access sheath during flexible ureteroscopy in the treatment of renal stones. *World J Urol.* 2019;37(5):921-929. DOI: 10.1007/s00345-018-2455-8
14. Qian X, Liu C, Hong S, Xu J, Qian C, Zhu J, Wang S, Zhang J. Application of Suctioning Ureteral Access Sheath during Flexible Ureteroscopy for Renal Stones Decreases the Risk of Postoperative Systemic Inflammatory Response Syndrome. *Int J Clin Pract.* 2022;2022:9354714. DOI: 10.1155/2022/9354714
15. Chen Y, Li C, Gao L, Lin L, Zheng L, Ke L, Chen J, Kuang R. Novel Flexible Vacuum-Assisted Ureteral Access Sheath Can Actively Control Intrarenal Pressure and Obtain a Complete Stone-Free Status. *J Endourol.* 2022;36(9):1143-1148. DOI: 10.1089/end.2022.0004

Сведения об авторах | Information about the authors

Сергей Валерьевич Попов — д-р мед. наук | **Sergey V. Popov** — Dr.Sc.(Med)
<https://orcid.org/0000-0003-2767-7153>; doc.popov@gmail.com

Дмитрий Анатольевич Сытник | **Dmitriy A. Sytnik**
<https://orcid.org/0000-0001-6085-5594>; doc.dmitriysytnik@gmail.com

Юрий Александрович Михеев | **Yury A. Mikheev**
<https://orcid.org/0009-0005-5947-6323>; mikheevyra@gmail.com