



## Анатомические размеры уретро-меатуса при дистальной гипоспадии влияют на послеоперационный результат

© Сурен С. Задыкян<sup>1</sup>, Роберт С. Задыкян<sup>1</sup>, Владимир В. Сизонов<sup>2,3</sup>,  
Илья М. Каганцов<sup>4,5</sup>

<sup>1</sup> Центр охраны материнства и детства города Сочи [Сочи, Россия]

<sup>2</sup> Ростовский государственный медицинский университет [Ростов-на-Дону, Россия]

<sup>3</sup> Областная детская клиническая больница [Ростов-на-Дону, Россия]

<sup>4</sup> Национальный медицинский исследовательский центр им. В.А. Алмазова [Москва, Россия]

<sup>5</sup> Северо-Западный государственный медицинский университет им. И.И. Мечникова [Санкт-Петербург, Россия]

### Аннотация

**Введение.** Наиболее популярной методикой операции при дистальной гипоспадии является Tubularised incised plate (TIP). Несмотря на относительную простоту исполнения и эффективность техники TIP, в ряде случаев возникают рубцовые изменения дистальной части уретры, меатостеноз и свищи уретры, что может быть связано с исходным малым размером головки полового члена и уретральной площадки. Для решения этой проблемы существует модификация Grafted-TIP с использованием графта, однако в литературе нет чётких показаний к использованию данной техники при первичной уретропластике у детей с дистальной гипоспадией.

**Цель исследования.** Оценка вариабельности анатомии уретромеатуса и его влияние на послеоперационный результат при лечении дистальной гипоспадии.

**Материалы и методы.** В период с 2021 по 2022 год первично оперированы 43 мальчика с дистальной гипоспадией в возрасте от 10 месяцев до 8 лет. Всем детям проводили операцию TIP. Интраоперационно измеряли анатомические размеры головки полового члена при помощи калипера и линейки с последующим занесением в таблицу и дальнейшей статистической обработкой. Исходя из данных о нормальной анатомии у здоровых детей (вертикальный размер меатуса  $5,4 \pm 1,0$  мм) были сформированы две группы, разделённые в зависимости от размера меатуса: в группе 1 дети с показателем  $< 5$  мм, в группе 2 — с показателем  $\geq 5$  мм. Детей осматривали через 3 и 12 месяцев после операции. Обращали внимание на косметический результат, расположение и размер меатуса, параметры мочеиспускания.

**Результаты.** Средние значения ширины уретральной площадки у детей в группе 2 статистически достоверно выше, чем в группе 1 ( $8,5 \pm 1,7$  vs  $5,6 \pm 2,6$  мм;  $p < 0,05$ ). Средние значения скорости мочеиспускания у детей в группе 2 выше, чем в группе 1 ( $9,4 \pm 2,1$  vs  $7,8 \pm 3,3$  мл/с). Послеоперационные осложнения преобладали в группе 1, но различия статистически не значимы: количество свищей в группах одинаково, однако в группе 2 не отмечены расхождения швов и рубцовые сужения. Анализ шкалы HOPE не выявил статистически значимых различий в группах ( $p > 0,05$ ).

**Заключение.** Вертикальный размер меатуса 5 мм и больше позволяет получить неомеатус, по размеру близкий к значениям у здоровых детей. Отмечено статистически значимое влияние на уродинамику, что выражается в большей средней скорости мочеиспускания. Анализ послеоперационных результатов в исследуемой когорте позволит продолжить исследование влияния анатомических особенностей полового члена при гипоспадии на результат хирургического лечения в перспективе.

**Ключевые слова:** дети; гипоспадия; уретропластика; TIP

**Финансирование.** Исследование не имело спонсорской поддержки. **Раскрытие интересов.** Автор статьи В.В. Сизонов является членом редакционной коллегии журнала «Вестник урологии». Статья прошла процедуру рецензирования независимыми экспертами. Об иных конфликтах интересов авторы не заявляли. **Этическое заявление.** Исследование выполнено в соответствии с положениями Хельсинкской декларации, пересмотренной в октябре 2013 года (Форталезе, Бразилия). **Информированное согласие.** Родители пациентов подписали информированное согласие на участие в исследовании и обработку персональных данных. **Доступность данных.** Данные, подтверждающие результаты исследования, могут быть предоставлены авторами по обоснованному запросу.

**Вклад авторов:** С.С. Задыкян — обзор литературы, сбор данных; Р.С. Задыкян — сбор данных, анализ данных, написание текста рукописи; И.М. Каганцов, В.В. Сизонов — концепция исследования, разработка дизайна исследования, анализ данных, научное редактирование.

✉ **Корреспондирующий автор:** Роберт Суренович Задыкян; [gobs90@inbox.ru](mailto:gobs90@inbox.ru)

**Поступила в редакцию:** 12.02.2025. **Принята к публикации:** 09.12.2025. **Опубликована:** 26.02.2026.

**Для цитирования:** Задыкян С.С., Задыкян Р.С., Сизонов В.В., Каганцов И.М. Применение операции Snodgrass при лечении дистальной и срединной стволых форм гипоспадии у детей. *Вестник урологии*. 2026;14(1):5-11. DOI: 10.21886/2308-6424-2026-14-1-5-11.

## Anatomical urethral meatus dimensions in distal hypospadias and their impact on postoperative outcome

© Suren S. Zadykyan<sup>1</sup>, Robert S. Zadykyan<sup>1</sup>, Vladimir V. Sizonov<sup>2,3</sup>, Ilya M. Kagantsov<sup>4,5</sup>

<sup>1</sup> Sochi Centre of Motherhood and Childhood Protection [Sochi, Russia]

<sup>2</sup> Rostov State Medical University [Rostov-on-Don, Russia]

<sup>3</sup> Rostov-on-Don Regional Children's Clinical Hospital [Rostov-on-Don, Russia]

<sup>4</sup> Almazov National Medical Research Centre [St. Petersburg, Russia]

<sup>5</sup> Mechnikov North-Western State Medical University [St. Petersburg, Russia]

### Annotation

**Introduction.** The most widely used operative technique for distal hypospadias is tubularized incised plate (TIP) urethroplasty. Despite its relative technical simplicity and favourable outcomes, TIP may be complicated by scarring of the distal urethra, meatal stenosis and urethrocutaneous fistulae, which may be related to a small glans and a narrow urethral plate. A grafted TIP (Grafted-TIP) modification has been proposed to address these issues; however, clear indications for its use in primary urethroplasty for distal hypospadias in children are lacking in the literature.

**Objective.** To assess the variability of urethral meatal anatomy and its impact on postoperative outcomes in boys undergoing repair of distal hypospadias.

**Materials & methods.** Between 2021 and 2022, 43 boys aged 10 months to 8 years underwent primary repair of distal hypospadias using the TIP technique. Intraoperative measurements of glans and urethral meatus dimensions were obtained with a calliper and ruler, recorded in a standardized datasheet, and subjected to subsequent statistical analysis. Based on published data on normal meatal anatomy in healthy boys (vertical meatal length  $5.4 \pm 1.0$  mm), patients were stratified into two groups according to meatal size: group 1, meatal length  $<5$  mm; group 2, meatal length  $\geq 5$  mm. Postoperative assessments were performed at 3 and 12 months and included cosmetic appearance, meatal position and size, and voiding parameters.

**Results.** The mean urethral plate width was significantly greater in group 2 than in group 1 ( $8.5 \pm 1.7$  vs  $5.6 \pm 2.6$  mm,  $p < 0.05$ ). The mean urinary flow rate was also higher in group 2 compared with group 1 ( $9.4 \pm 2.1$  vs  $7.8 \pm 3.3$  ml/s). Postoperative complications were more frequent in group 1, although the difference was not statistically significant; the fistula rate was similar between groups, whereas no cases of wound dehiscence or cicatricial meatal stenosis occurred in group 2. HOPE score analysis showed no statistically significant difference between the groups ( $p > 0.05$ ).

**Conclusion.** A vertical meatal length of 5 mm or greater appears to allow creation of a neomeatus comparable in size to that of healthy boys. This threshold is associated with a statistically significant improvement in urinary dynamics, reflected by higher mean urinary flow rates. Continued follow-up of this cohort will facilitate further evaluation of how anatomical characteristics of the penis in hypospadias influence long-term surgical outcomes.

**Keywords:** children; hypospadias; urethroplasty; TIP

**Financing.** The study was not sponsored. **Conflicts of interest.** Vladimir V. Sizonov is a member of the Editorial board of the journal "Urology Herald". The manuscript underwent the journal's standard external peer-review process by independent experts. The authors declare no other conflicts of interest. **Ethical statement.** The study was conducted in accordance with the principles of the Declaration of Helsinki as revised in October 2013 (Fortaleza, Brazil). **Informed consent.** Parents of all participating patients provided written informed consent for inclusion in the study and for processing of personal data. **Data availability statement.** The data supporting the findings of this study are available from the corresponding au-thor upon reasonable request.

**Author contributions:** S.S. Zadykyan — literature review, data acquisition; R.S. Zadykyan — data acquisition, data analysis, drafting the manuscript; I.M. Kagantsov, V.V. Sizonov — study conception and design, data analysis, critical review.

✉ **Corresponding author:** Robert S. Zadykyan; robs90@inbox.ru

**Received:** 12.02.2025. **Accepted:** 09.02.2025. **Published:** 26.02.2026.

**For citation:** Zadykyan S.S., Zadykyan R.S., Sizonov V.V., Kagantsov I.M. Anatomical urethral meatus dimensions in distal hypospadias and their impact on postoperative outcome. *Urology Herald*. 2026;14(1):5-11. (In Russ.). DOI:10.21886/2308-6424-2026-14-1-5-11.

### Введение

Гипоспадия — один из наиболее часто встречающихся пороков развития уретры и полового члена. По данным ряда авторов частота встречаемости гипоспадии колеблется в пределах 1:150 – 1:250 новорождённых мальчиков [1, 2]. Классификация

включает несколько форм данного порока: дистальная гипоспадия, стволовая и проксимальная формы. Степень патологических изменений при каждой из них предполагает различный подход к выбору техники и этапности хирургической коррекции [3, 4]. Целью хирургического лечения дан-

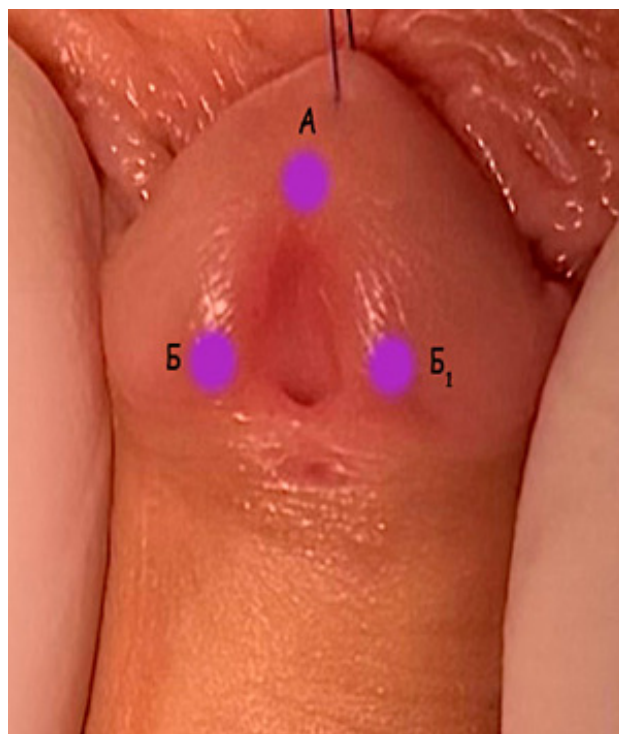
ного порока является достижение хорошего функционального и косметического результатов, что, в свою очередь, благоприятно отразится на психоэмоциональном развитии мальчика в подростковом и половозрелом возрасте [5]. На сегодняшний день существует множество различных методик хирургической коррекции гипоспадии. W. Snodgrass (2005) популяризировал методику Tubularized Incised Plate (TIP), которая широко применяется в мире [6]. Несмотря на относительную простоту исполнения и эффективность техники TIP, в ряде случаев возникают рубцовые изменения дистальной части уретры, меатостеноз и свищи уретры, что провоцирует нарушения уродинамики в послеоперационном периоде и может быть связано с исходно малыми размерами головки полового члена, уретромеатуса и уретральной площадки.

**Целью исследования** является оценка вариабельности анатомических размеров уретромеатуса и их влияния на послеоперационный результат при лечении дистальной гипоспадии.

### Материалы и методы

В период с 2021 по 2022 год первично оперированы 43 мальчика с дистальной гипоспадией в возрасте от 10 месяцев до 8 лет. Всем детям проведена операция TIP. Интраоперационно по разработанной методике выполняли измерения анатомических параметров уретромеатуса и уретральной площадки при помощи калипера и линейки с последующим занесением в таблицу и дальнейшей статистической обработкой. Начинали разметку с точки А, которая являлась условной вершиной треугольника уретральной площадки, далее отмечали точки Б и Б<sub>1</sub>, при сшивании которых во время уретропластики формируется, собственно, меатус (рис. 1). При нанесении разметки формируются линии АБ (вертикальный размер меатуса) и ББ<sub>1</sub> (ширина уретральной площадки в головчатой части).

Нами были сформированы две группы пациентов, разделённые по показателю размера меатуса АБ: в группе 1 дети с показателем < 5 мм (n = 23), в группе 2 — с показателем ≥ 5 мм (n = 20). После операции детей осматривали через 3 и 12 месяцев. Косметический результат оперативно лечебного оценивали по шкале HOPE



**Рисунок 1.** Схема разметки и определения величин: АБ — вертикальный размер меатуса, ББ<sub>1</sub> — ширина уретральной площадки в головчатой части

**Figure 1.** Scheme of meatal marking: АБ — vertical meatal length, ББ<sub>1</sub> — urethral plate width at the glanular level

(Hypospadias Objective Penile Evaluation), а также оценивали мочеиспускание путём урофлоуметрии через 3 и 12 месяцев после операции. При анализе осложнений учитывали случаи, относящиеся к степени IIIb и выше по классификации Clavien-Dindo.

**Методика операции.** Под общей анестезией с применением проводниковой пенильной или каудальной блокады раствором 0,375% ропивакаина в положении больного на спине производили U-образный разрез кожи головки полового члена с окаймлением уретромеатуса и мобилизацией краёв будущей уретральной площадки. Следующим этапом производили окаймляющий циркулярный разрез внутреннего листка параллельно венечной борозде проксимальнее предыдущего доступа. Кожу полового члена мобилизовывали до основания полового члена. На основание ствола полового члена накладывали турникет, выполняли введение физиологического раствора в кавернозные тела с целью воспроизводства искусственной эрекции для определения искривления по-

лового члена. Затем производили срединный разрез новой уретральной площадки по дорзальной поверхности в пределах от меатуса до верхушки головки. Разрез продолжали внутри уретры, проксимальнее меатуса на 2 – 3 мм. Артифициальную уретру формировали на катетере Nelaton 6 – 8 Fr непрерывным швом монофиламентной абсорбируемой нитью 6/0, начиная с дистального конца неоуретры, на 6 часах неомеатуса, и заканчивали в области расщепления спонгиозного тела. Шов формировали так, чтобы катетер в неомеатусе свободно смещался и не было натяжения краёв неоуретры. Затем накладывали второй ряд отдельных узловых швов над неоуретрой с использованием того же шовного материала. Шов уретры укрывали слоем выкроенной мясистой оболочки на сосудистой ножке.

Следующим этапом края расщепленной головки полового члена сшивали над сформированной артифициальной уретрой отдельными узловыми швами рассасывающимся шовным материалом 6/0. Избыток крайней плоти иссекали циркулярно. На вентральной поверхности и вокруг головки полового члена рану ушивали отдельными узловыми швами рассасывающимся шовным материалом 6/0.

У всех детей использовали шовный материал polydioxanone (PDS) 6/0 с иглой № 13 диаметром 0,33 мм. Отведение мочи осуществляли с помощью уретрального катетера Nelaton 6 – 8 Fr в течение 7 – 10 суток. Использовали ранозаживляющую атравматическую мазевую повязку с наложением поверх неё эластичного самофиксирующегося бинта. После операции детей не фиксировали, использовали два подгузника, между которыми располагали мочевого катетер.

**Статистический анализ.** Обработку полученных данных проводили с ис-

пользованием программного обеспечения «STATISTICA 12» (“StatSoft Inc.”, Tulsa, OK, USA). При проверке на нормальность использовали критерии Shapiro-Wilk, Колмогорова-Смирнова, а также оценивали коэффициенты асимметрии и эксцесс выборки. В качестве описательной статистики использовали минимальное, максимальное (min – max) и среднее (M) значения со стандартным отклонением ( $\pm$  SD), медиану (Me) и квартильный размах [Q1; Q3]. С учётом того, что нормальное распределение в выборках не выявлено, сравнение проводили с использованием теста Mann-Whitney. В тех случаях, когда исследуемый признак принимал качественные значения (различные осложнения), применяли критерий Pearson’s  $\chi^2$ , а также точный тест Fisher. Достоверность определяли на уровне  $p < 0,05$ .

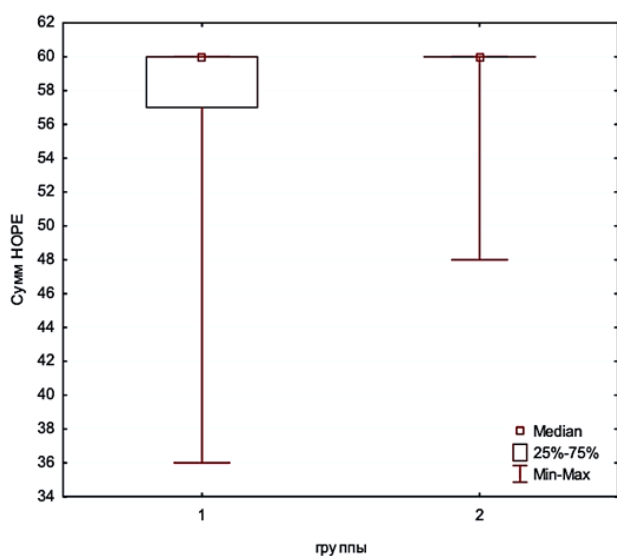
### Результаты

Медиана возраста составила 22 [15; 31] месяца. В группе 1 медиана возраста — 23 месяца; в группе 2 медиана возраста — 19,5 месяцев ( $p > 0,05$ ).

Интраоперационных осложнений у всех 43 пациентов не отмечено. Осложнения после пластики уретры наблюдали у 7 (16,3%) детей. У 4 (9,3%) детей образовались свищи уретры, которые у всех были закрыты оперативным путём через 6 месяцев. У 1 (2,3%) ребёнка был выявлен выраженный меатостеноз, который потребовал проведения меатопластики. Повторная реконструкция в связи с расхождением швов неоуретры потребовалась одному (2,3%) пациенту. В 1 (2,3%) случае отмечено вторичное искривление полового члена, что потребовало повторного хирургического вмешательства. В итоге хороший косметический и функциональный результат получен у всех детей. Нежелательные исходы оперативного лечения в сравниваемых группах представлены в таблице 1.

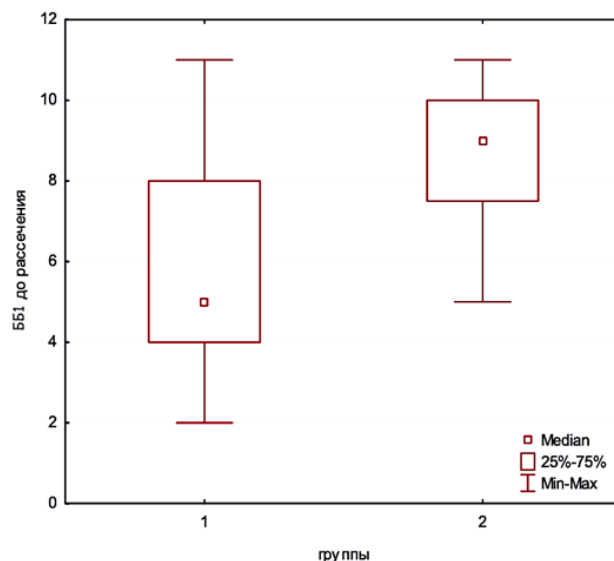
**Таблица 1.** Частота осложнений  
**Table 1.** Complications rate

Осложнения <i>Complications</i>	Группа 1   <i>Group 1</i> (n = 23)	Группа 2   <i>Group 2</i> (n = 20)	<i>p</i>
Свищ   <i>Fistula</i>	2 (8,7%)	2 (10%)	0,884
Меатостеноз   <i>Meatal stenosis</i>	1 (4,3%)	0 (0%)	0,346
Расхождение швов неоуретры   <i>Suture failure</i>	1 (4,3%)	0 (0%)	0,346
Искривление   <i>Deviation</i>	1 (4,3%)	0 (0%)	0,346
Всего   <i>Total</i>	5 (21,7%)	2 (10%)	0,242



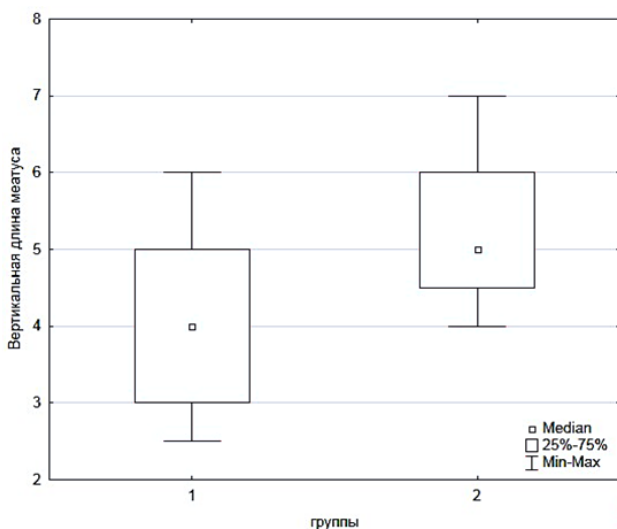
**Рисунок 2.** Сравнение результатов по шкале HOPE

**Figure 2.** Results comparison of HOPE-scale



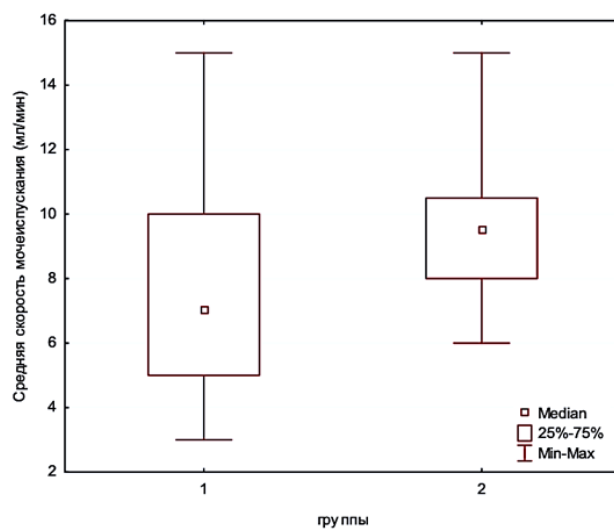
**Рисунок 3.** Сравнение результатов ширины уретральной площадки ББ1

**Figure 3.** Results comparison of BB1-urethral plate width



**Рисунок 4.** Сравнение вертикального размера меатуса в обеих группах

**Figure 4.** Results comparison of meatal length



**Рисунок 5.** Сравнение результатов средней скорости мочеиспускания

**Figure 5.** Results comparison of voiding speed

Обращает на себя внимание преобладание осложнений в группе 1, но различия статистически не значимы. Количество свищей в группах одинаково, однако в группе 2 не отмечены расхождения швов и рубцовые сужения.

Анализ шкалы HOPE не выявил статистически значимых различий в группах ( $p > 0,05$ ) (рис. 2).

Исследование ширины уретральной площадки ББ1 выявило, что показатель был больше в группе 2 ( $8,5 \pm 1,7$  мм), чем в группе 1 ( $5,6 \pm 2,6$  мм) ( $p < 0,05$ ) (рис. 3).

При исследовании показателя размера меатуса (АБ) после операции было установлено, что в группе 2 ( $5,2 \pm 0,9$  мм) размер больше, чем в группе 1 ( $4,1 \pm 1,1$  мм;  $p < 0,05$ ) (рис. 4).

Средняя скорость мочеиспускания была выше в группе 2 ( $9,4 \pm 2,1$  мл/с), чем в группе 1 ( $7,8 \pm 3,3$  мл/с;  $p < 0,05$ ) (рис. 5).

### Обсуждение

В настоящее время существуют данные о величинах средних значений вертикального размера наружного отверстия моче-

испускательного канала у здоровых детей. Так К.А. Hutton и R. Babu Hutton (2007) в ходе исследования определили, что средняя величина вертикального размера меатуса составляет  $5,4 \pm 1,0$  мм, а средняя длина линии смыкания головки полового члена —  $4,7 \pm 1,2$  мм [7]. Т.О. Abbas и М. Ali (2018) в своём исследовании также определили средний размер наружного отверстия уретры у мальчиков, и она составляла  $5,3 \pm 1,0$  мм; средний показатель линии вентрального смыкания краёв головки —  $4,8 \pm 1,1$  мм [8].

Хирургическое лечение гипоспадии по сей день сопряжено с развитием послеоперационных осложнений. Техника TIP стала популярной при лечении дистальных форм гипоспадии в связи со своей относительной простотой исполнения и хорошим косметическим результатом [9]. К.Л. Pfistermuller et al. (2015) провели анализ 49 исследований, которые включали 4675 пациентов. Все пациенты были оперированы по методике TIP. По данным исследования, частота свищей при повторных вмешательствах была выше (15,5%), чем при первичных операциях при дистальной гипоспадии (5,7%). Применение модификаций операционной техники снижало вероятность формирования свищей с 10,3% до 3,3% и риск повторных операций — с 13,6% до 2,8% [10].

Использование трансплантата внутреннего листка крайней плоти в виде вставки в область рассечённой уретральной площадки является наиболее частой модификацией операции Snodgrass. Т.Е. Helmy et al. (2018) выполнили сравнительный анализ методик TIP и GTIP при дистальной гипоспадии и выявили отсутствие различий в исходе оперативного лечения при наблюдении за детьми в течение года. По мнению авторов, единственным важным отличием явилось удлинение времени операции при GTIP [11].

Проанализировав собственный опыт TIP-уретропластики, F. Ferro et al. (2009) определили анатомические предпосылки, при которых принимали решение имплантировать графт в рассечённую уретральную площадку. Малый размер головки полового члена, плоская уретральная борозда, длинный диспластический дефект губчатого тела служили показаниями к модифицированной операции. Также по мнению

авторов, GTIP является методом выбора при повторных операциях [12].

Ю.Э. Рудин и соавт. в 2010 году провели сравнительный анализ применения методик TIP и TIP + INLAY graft с имплантацией трансплантата из внутреннего листка крайней плоти в область рассечённой уретральной площадки и выявили меньшее количество осложнений. Свищи наблюдали у 5 детей (5,1%) (ранее многократно оперированных), признаков стеноза уретры выявлено не было. По данным исследователей, GTIP-методика позволяет провести одномоментную пластику уретры даже при маленьких размерах головки полового члена и существенно сократить число послеоперационных осложнений [13].

При анализе наших данных не выявлено значимой разницы в развитии послеоперационных осложнений в обеих группах, но отмечаются лучшие показатели уродинамики в группе детей с исходными данными, близкими к нормальным значениям. Таким образом, принятие решения об использовании той или иной методики должно иметь определённые показания, такие как размер головки, ширина уретральной площадки, предполагаемый размер меатуса АВ, наличие уретропластик в анамнезе, что требует более углублённого изучения проблемы.

### Заключение

Анализ применения TIP-уретропластики в группах сравнения не выявил достоверных различий в общей частоте послеоперационных осложнений. Однако в группе 1 с меньшими вертикальными размерами меатуса и шириной уретральной площадки отмечали сужение меатуса и расхождение швов, в то время как свищеобразование происходило в обеих группах. Средняя скорость мочеиспускания и размер меатуса после операции были достоверно выше в группе 2, где исходные значения размеров меатуса были сопоставимы с показателем у здоровых детей. Полученные результаты позволяют предположить необходимость селективного подхода при формировании показаний к использованию TIP и GTIP и проведению исследований, направленных на поиск критериев отбора пациентов.

## Список литературы | References

1. Дубров В.И., Хмель Р.М., Строчкий А.В. Этиология и распространённость гипоспадии в Беларуси. *Здравоохранение (Минск)*. 2011;7:13-16.  
Dubrov V.I., Hmel R.M., Strotsky A.V. Etiology and prevalence of hypospadias in Belarus. *Zdravoohranenie*. 2011;7:13-6. (In Russian).  
eLIBRARY ID: 20517958; EDN: RGZWCN
2. Сувор Р.В., Каганцов И.М. Хирургическое лечение гипоспадии у детей: фундаментальные основы и новейшие тенденции. *Андрология и генитальная хирургия*. 2017;18(4):34-42.  
Surov R.V., Kagantsov I.M. Hypospadias repair in children: fundamental principles and latest tendencies. *Andrology and Genital Surgery*. 2017;18(4):34-42. (In Russian).  
DOI: 10.17650/2070-9781-2017-18-4-34-42
3. Cook A, Khoury AE, Neville C, Bagli DJ, Farhat WA, Pippi Salle JL. A multicenter evaluation of technical preferences for primary hypospadias repair. *J Urol*. 2005;174(6):2354-2357, discussion 2357.  
DOI: 10.1097/01.ju.0000180643.01803.43
4. Springer A, Krois W, Horcher E. Trends in hypospadias surgery: results of a worldwide survey. *Eur Urol*. 2011;60(6):1184-1189.  
DOI: 10.1016/j.eururo.2011.08.031
5. Duarsa GWK, Tirtayasa PMW, Daryanto B, Nurhadi P, Renaldo J, Tarmono T, Utomo T, Yuri P, Siregar S, Wahyudi I, Situmorang GR, Palinrungi MAA, Hutasoit YI, Hutahaean AYA, Zulfihar Y, Sigumonrong YH, Mirza H, Rodjani A. Common Practice of Hypospadias Management by Pediatric Urologists in Indonesia: A Multi-center Descriptive Study from Referral Hospitals. *Open Access Maced J Med Sci*. 2019;7(14):2242-2245.  
DOI: 10.3889/oamjms.2019.628
6. Snodgrass WT. Snodgrass technique for hypospadias repair. *BJU Int*. 2005;95(4):683-693.  
DOI: 10.1111/j.1464-410X.2005.05384.x
7. Hutton KA, Babu R. Normal anatomy of the external urethral meatus in boys: implications for hypospadias repair. *BJU Int*. 2007;100(1):161-163.  
DOI: 10.1111/j.1464-410X.2007.06798.x
8. Abbas TO, Ali M. Urethral Meatus and Glanular Closure Line: Normal Biometrics and Clinical Significance. *Urol J*. 2018;15(5):277-279.  
DOI: 10.22037/uj.v0i0.4402
9. Snodgrass W. Tubularized, incised plate urethroplasty for distal hypospadias. *J Urol*. 1994;151(2):464-465.  
DOI: 10.1016/s0022-5347(17)34991-1
10. Pfistermuller KL, McArdle AJ, Cuckow PM. Meta-analysis of complication rates of the tubularized incised plate (TIP) repair. *J Pediatr Urol*. 2015;11(2):54-59.  
DOI: 10.1016/j.jpuro.2014.12.006
11. Helmy TE, Ghanem W, Orban H, Omar H, El-Kenawy M, Hafez AT, Dawaba M. Does grafted tubularized incised plate improve the outcome after repair of primary distal hypospadias: A prospective randomized study? *J Pediatr Surg*. 2018;53(8):1461-1463.  
DOI: 10.1016/j.jpedsurg.2018.03.019
12. Ferro F, Vallasciani S, Borsellino A, Atzori P, Martini L. Snodgrass urethroplasty: grafting the incised plate--10 years later. *J Urol*. 2009;182(4 Suppl):1730-1734.  
DOI: 10.1016/j.juro.2009.03.066
13. Рудин Ю.Э., Марухненко Д.В., Бачиев С.В., Макеев Р.Н., Гарманова Т.Н. Одномоментная уретропластика с увеличением площади головки полового члена при лечении гипоспадии у детей. *Экспериментальная и клиническая урология*. 2010;(3):66-69.  
Rudin Y.E., Marukhnenko D.V., Bachiev C.V., Makeev R.N., Garmanova T.N. One-stage "tip+inlay graft" method of urethroplasty for patients with distal and mid shaft hypospadias. *Experimental & clinical urology*. 2010;(3):66-69. (In Russian).  
eLIBRARY ID: 17328243; EDN: OPFAVY

## Сведения об авторах | Information about the authors

Роберт Суменович Задьян | Robert S. Zadyuan  
<https://orcid.org/0000-0002-5994-0537>; [robs90@inbox.ru](mailto:robs90@inbox.ru)

Сурен Суменович Задьян — канд. мед. наук | Suren S. Zadyuan — Cand.Sc.(Med)  
<https://orcid.org/0000-0001-5544-7713>; [mdoctor@inbox.ru](mailto:mdoctor@inbox.ru)

Владимир Валентинович Сизонов — д-р мед. наук, профессор | Vladimir V. Sizonov — Dr.Sc.(Med.); Full Prof.  
<https://orcid.org/0000-0001-9145-8671>; [vsizonov@mail.ru](mailto:vsizonov@mail.ru)

Илья Маркович Каганцов — д-р мед. наук, доцент | Ilya M. Kagantsov — Dr.Sc.(Med), Assoc.Prof. (Docent)  
<https://orcid.org/0000-0002-3957-1615>; [ilkagan@rambler.ru](mailto:ilkagan@rambler.ru)